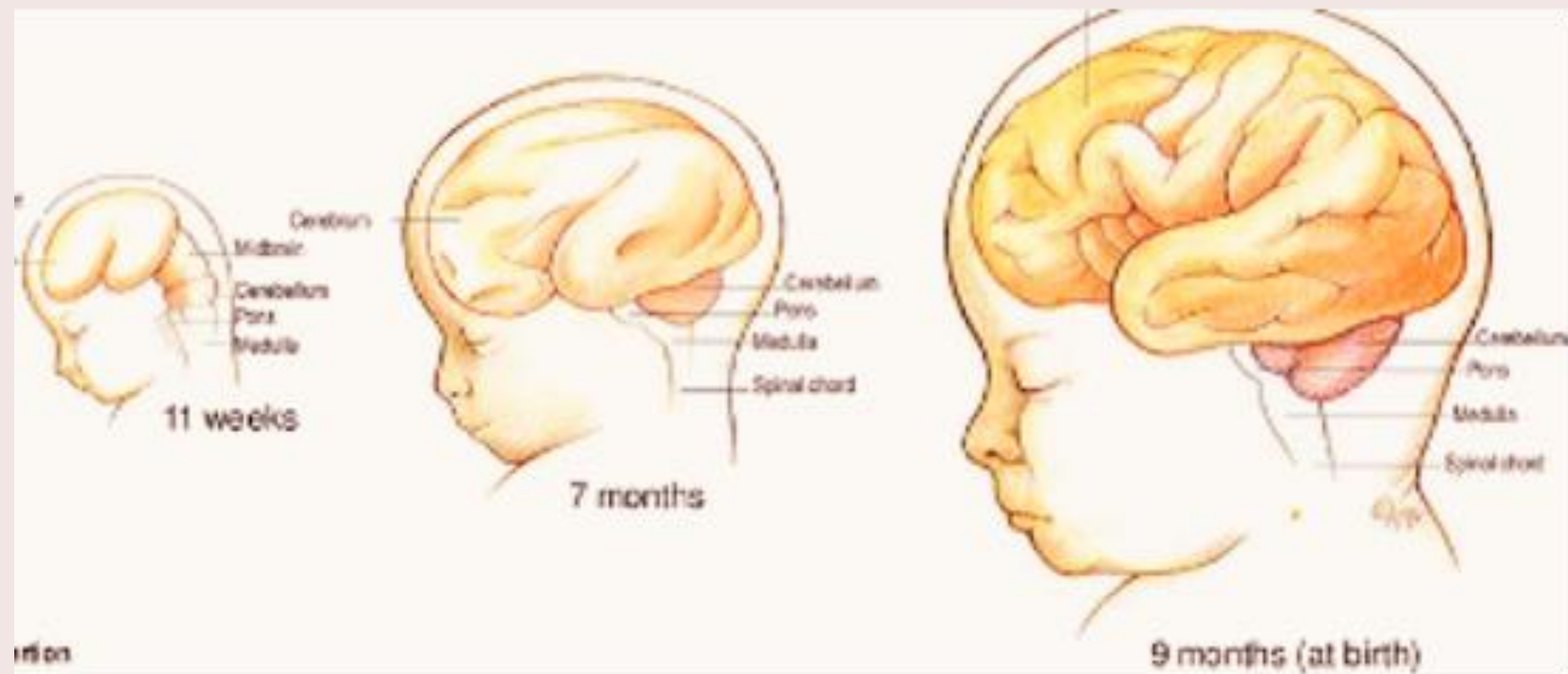


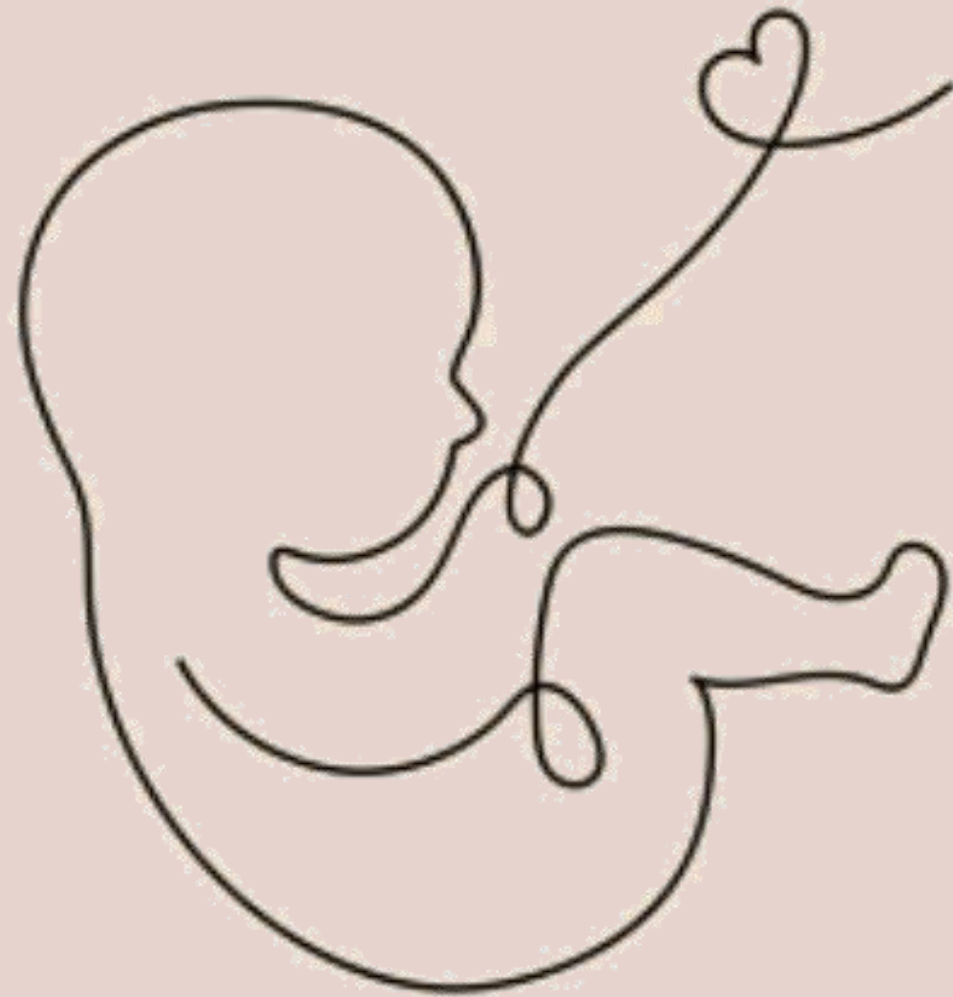
---

# Anomalies du parenchyme et de la gyration - deuxième et troisième trimestres

---



Dr Emeline FLAMENT  
ECHOFOETUS 17/10/2025



# Sommaire

- I Développement cérébral normal et repères échographiques
- II Pathologies de la gyration
  - a) Lissencéphalies
  - b) Micropolygyries
- III Pathologies infectieuses
- IV Processus expansifs
- V Pathologies vasculaires
- VI Conclusion

# I. Développement du cortex cérébral

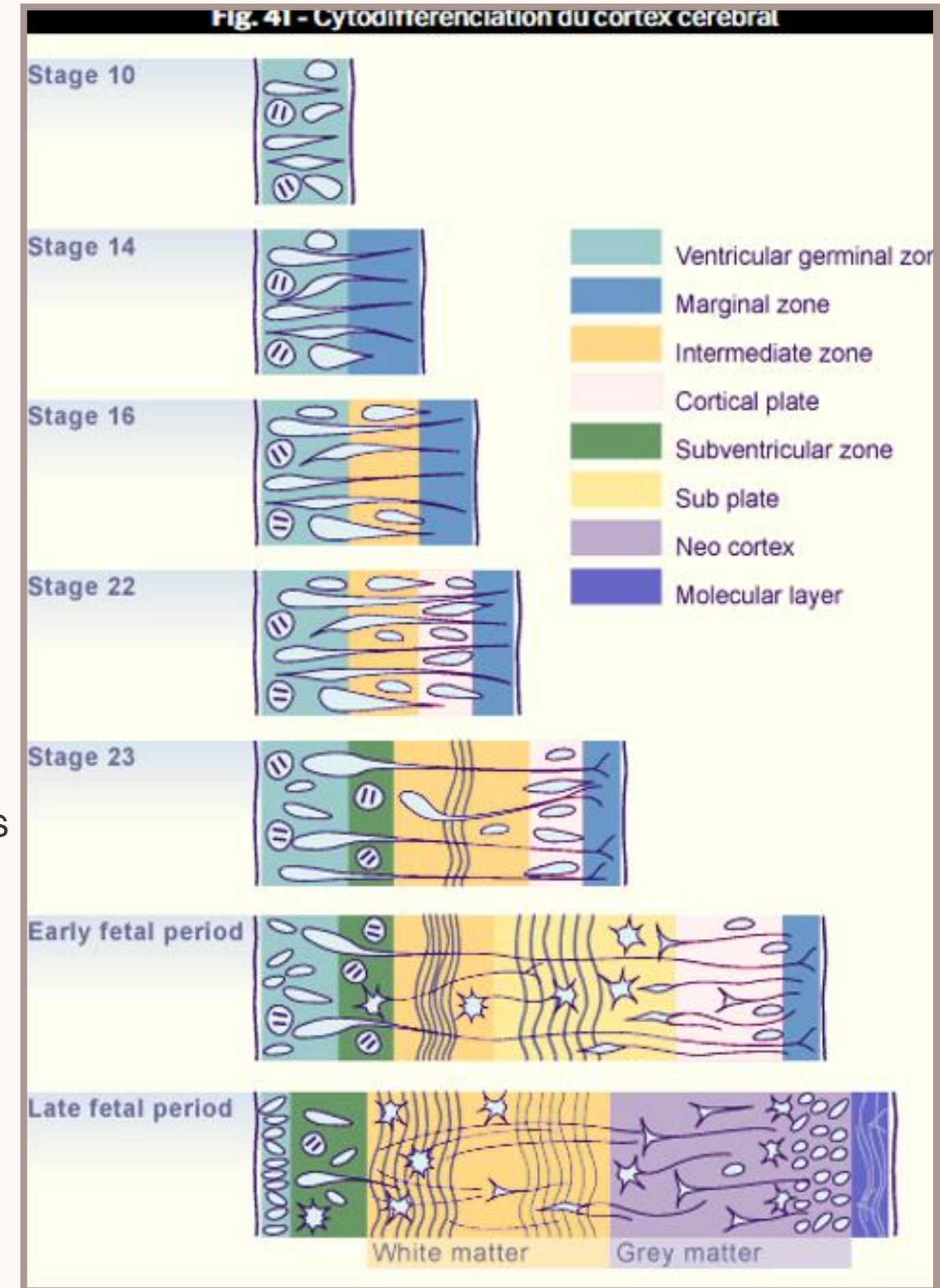
## 3 phases

- Prolifération des précurseurs neuronaux
- Migration neuronale vers la surface
- Développement des couches superficielles avec synapses et apoptoses des cellules= gyration (débute vers 20 SA)

Plissement d'un cortex cérébral

Cortex bien plus important en surface, pour un même volume cérébral

Encéphale mature

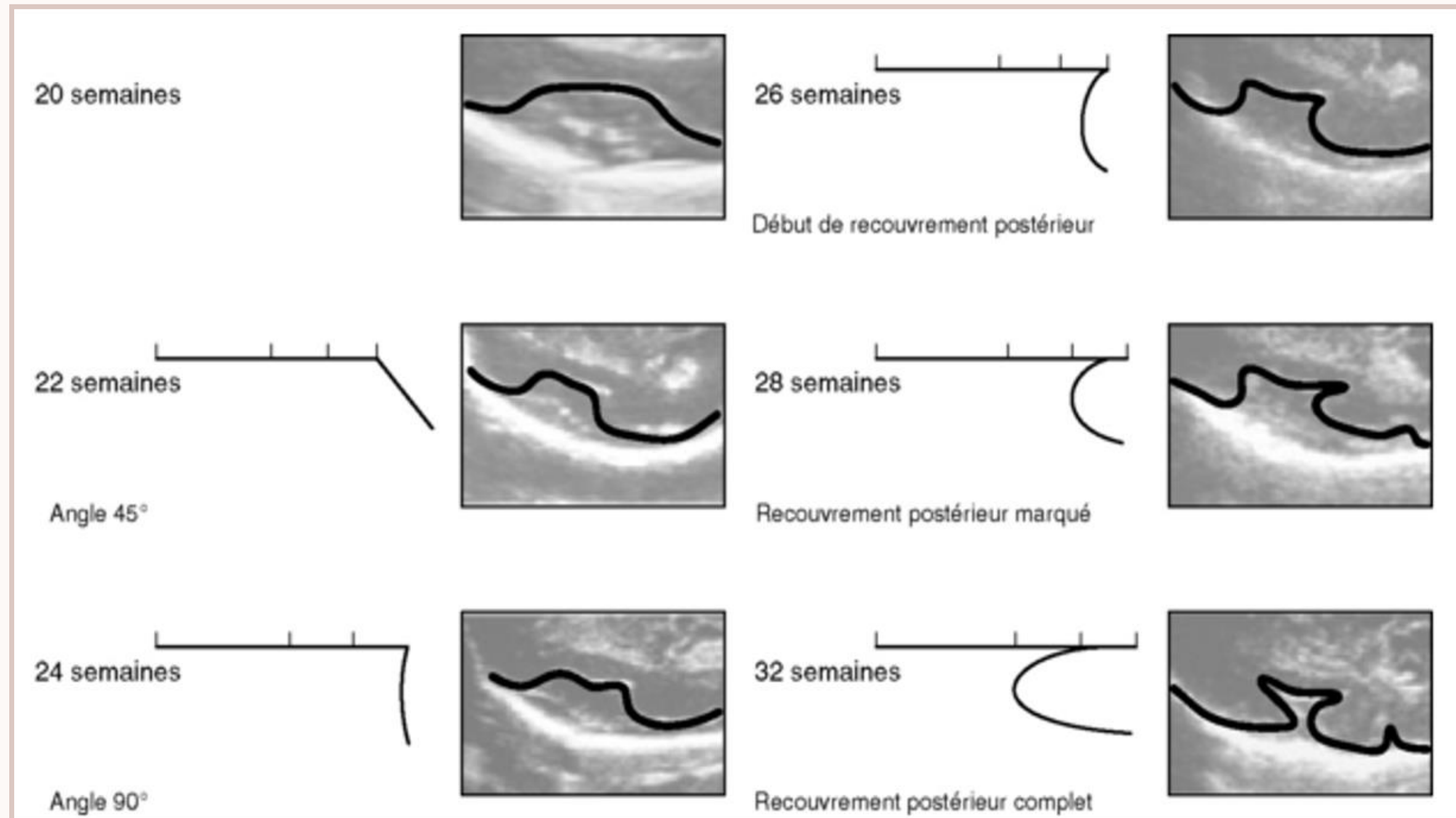


# En pratique

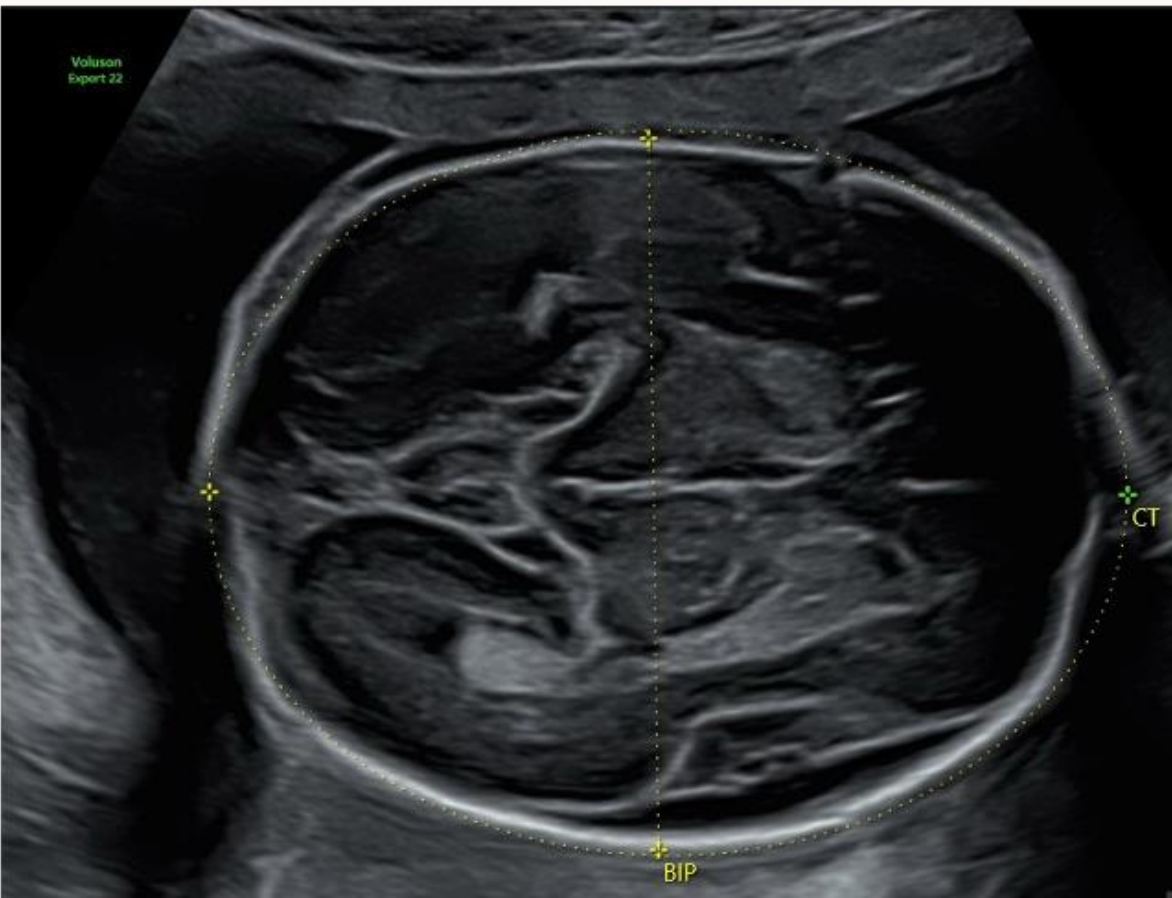
Migration neuronale très difficile à visualiser

Gyration visualisable à partir de 20 SA

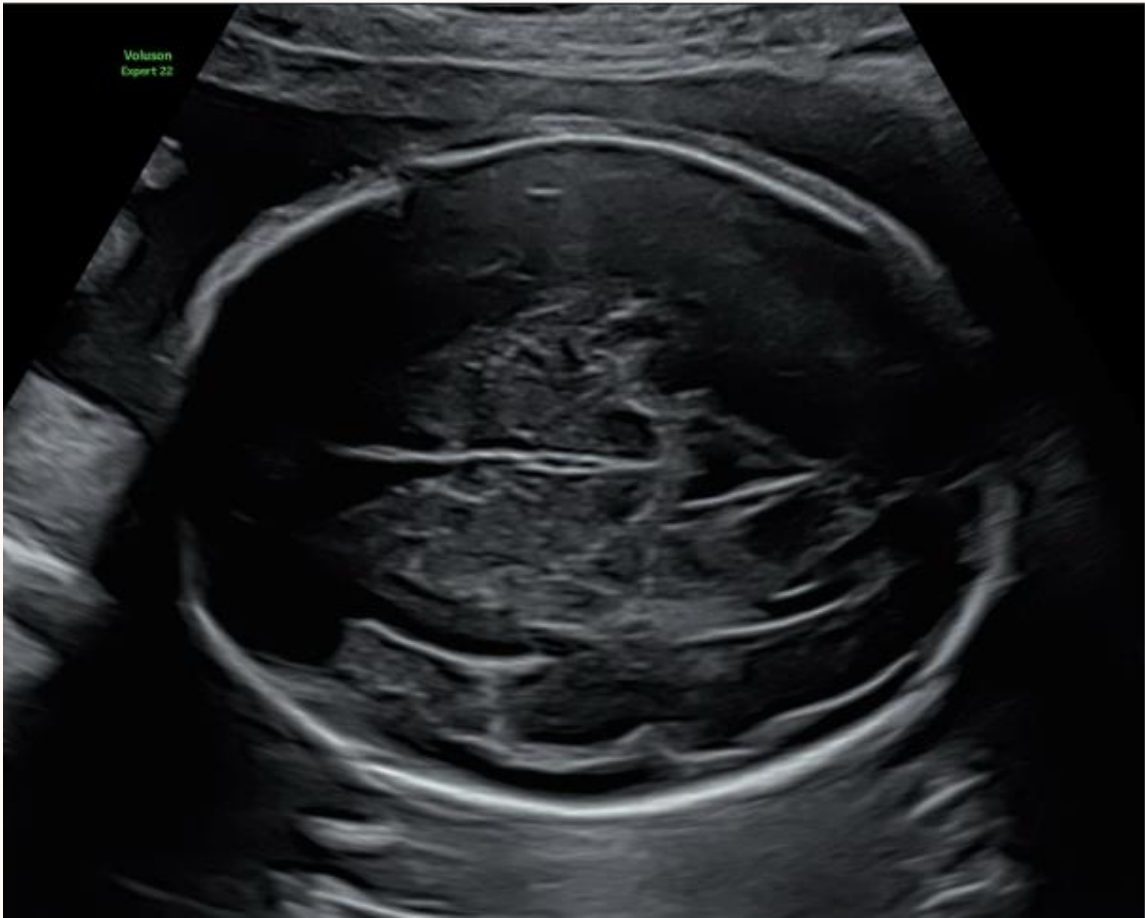
➔ vallée sylvienne



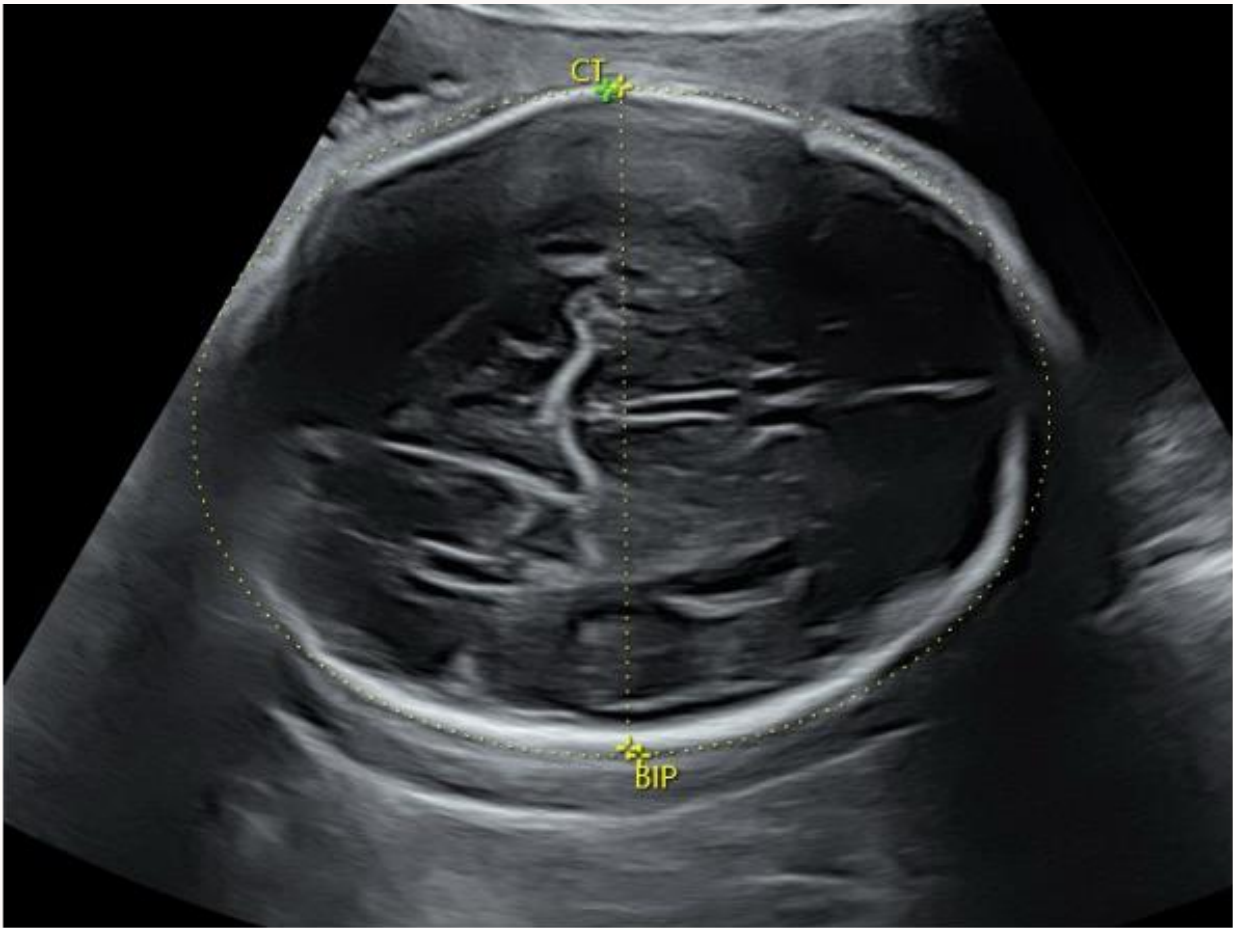
ANOMALIE DU PARENCHYME ET DE LA GYRATION AUX T2 ET T3



24 SA



28 SA



32 SA

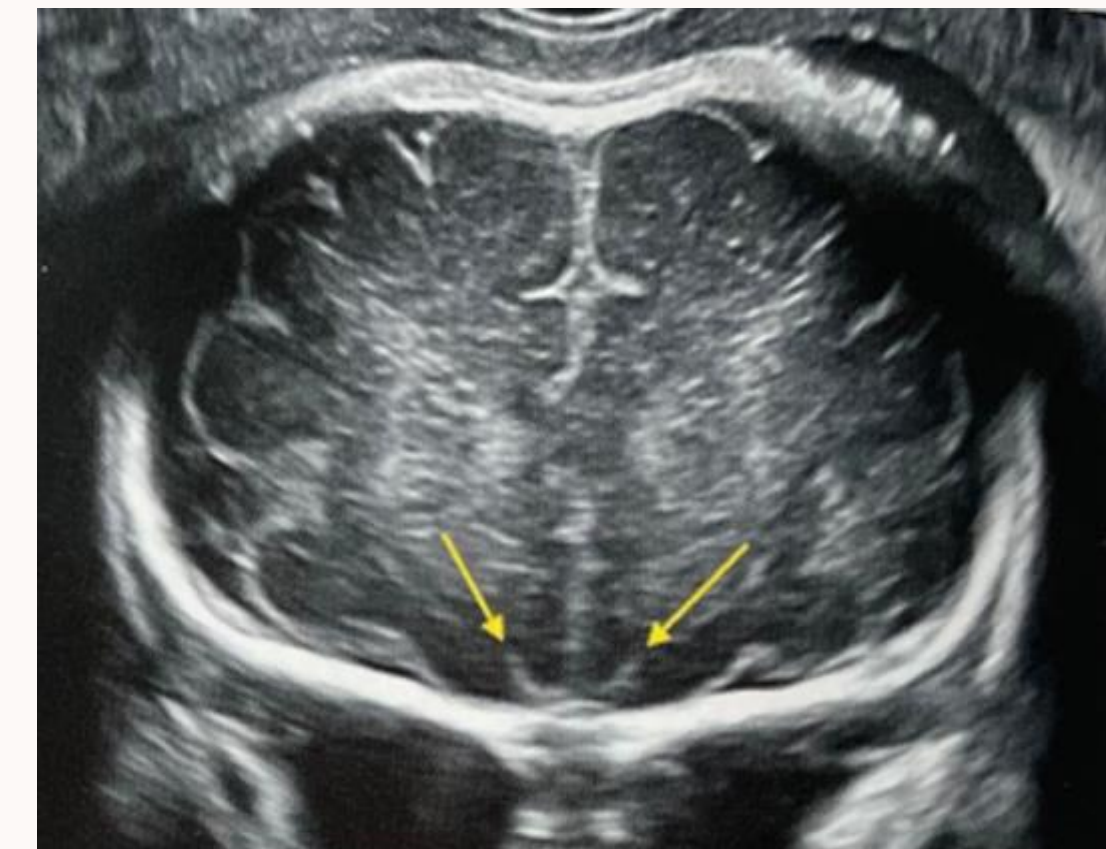
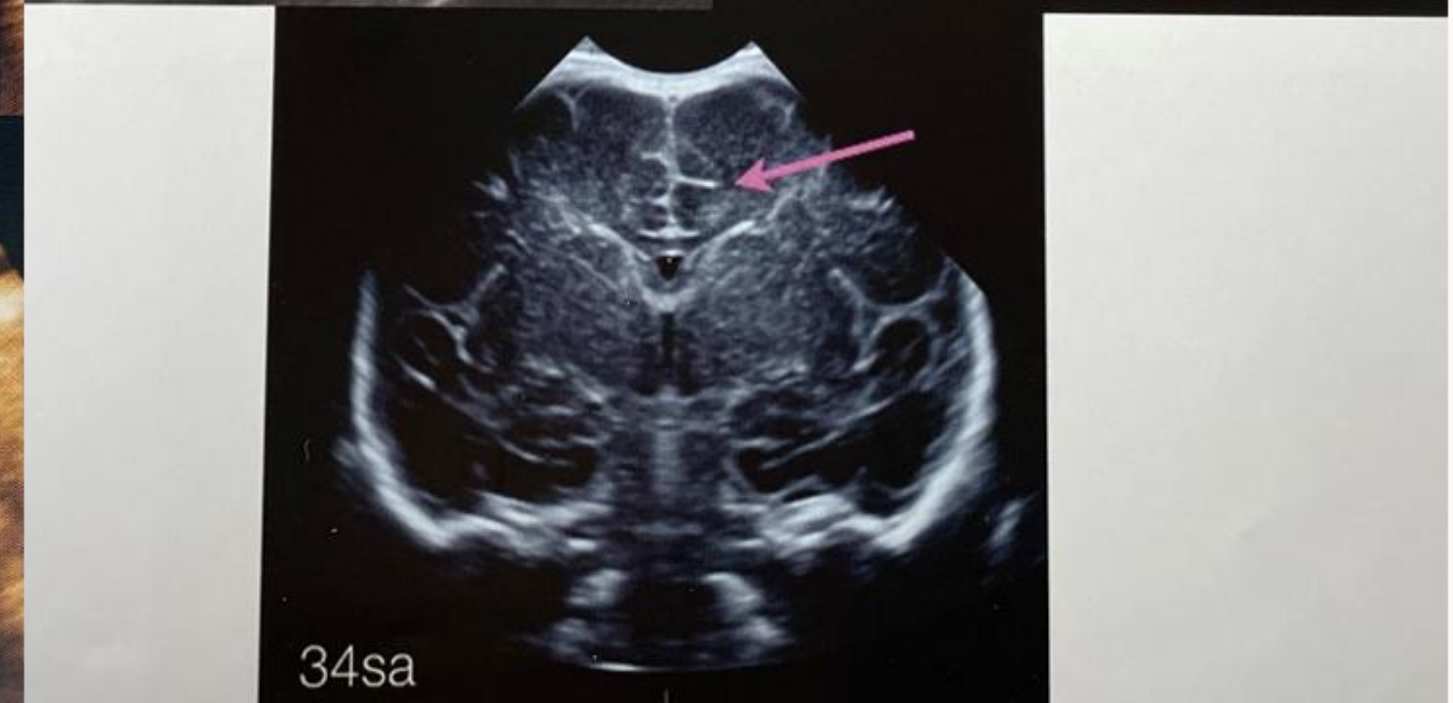
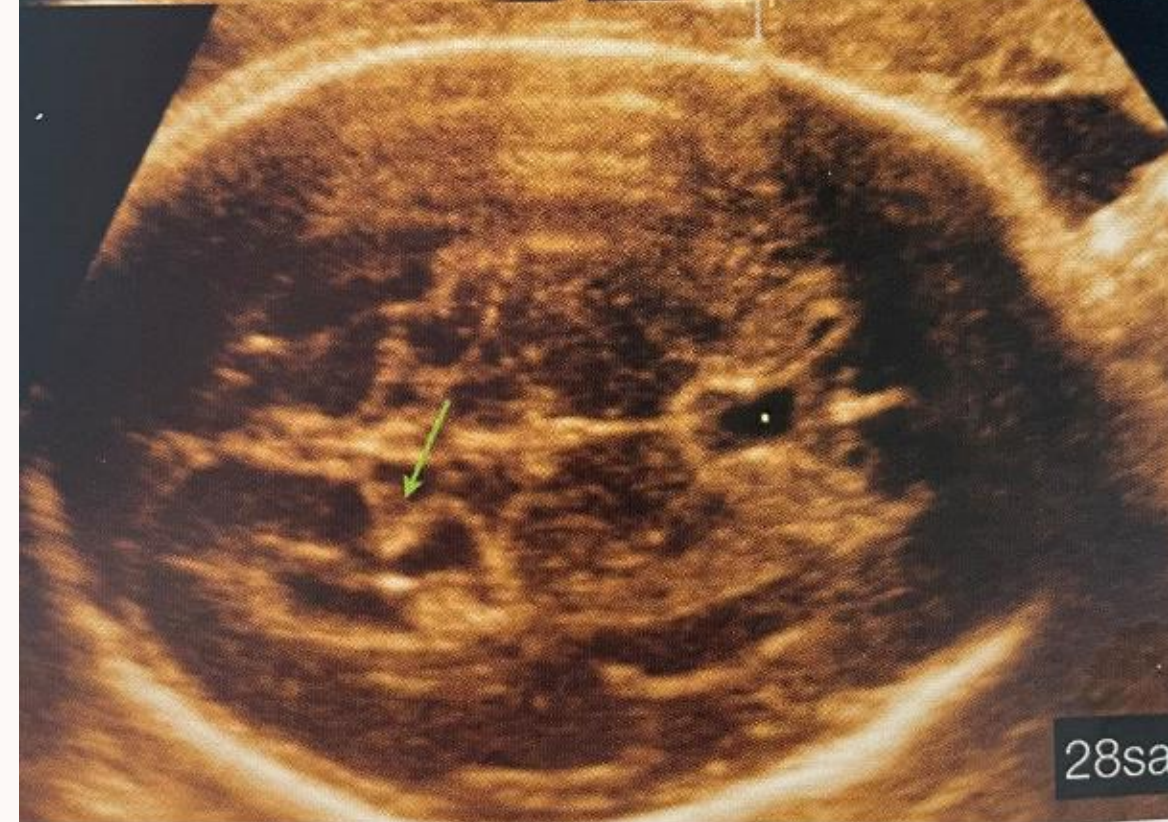
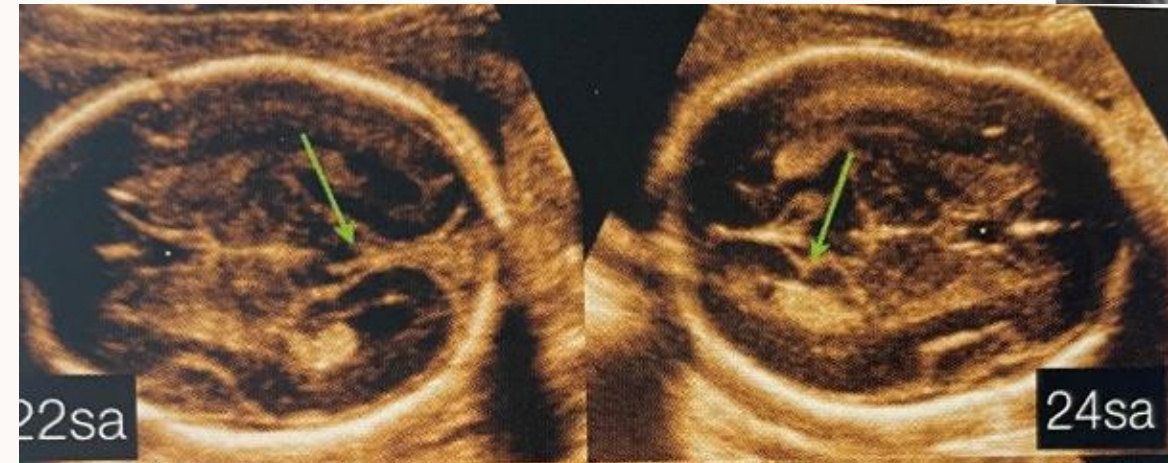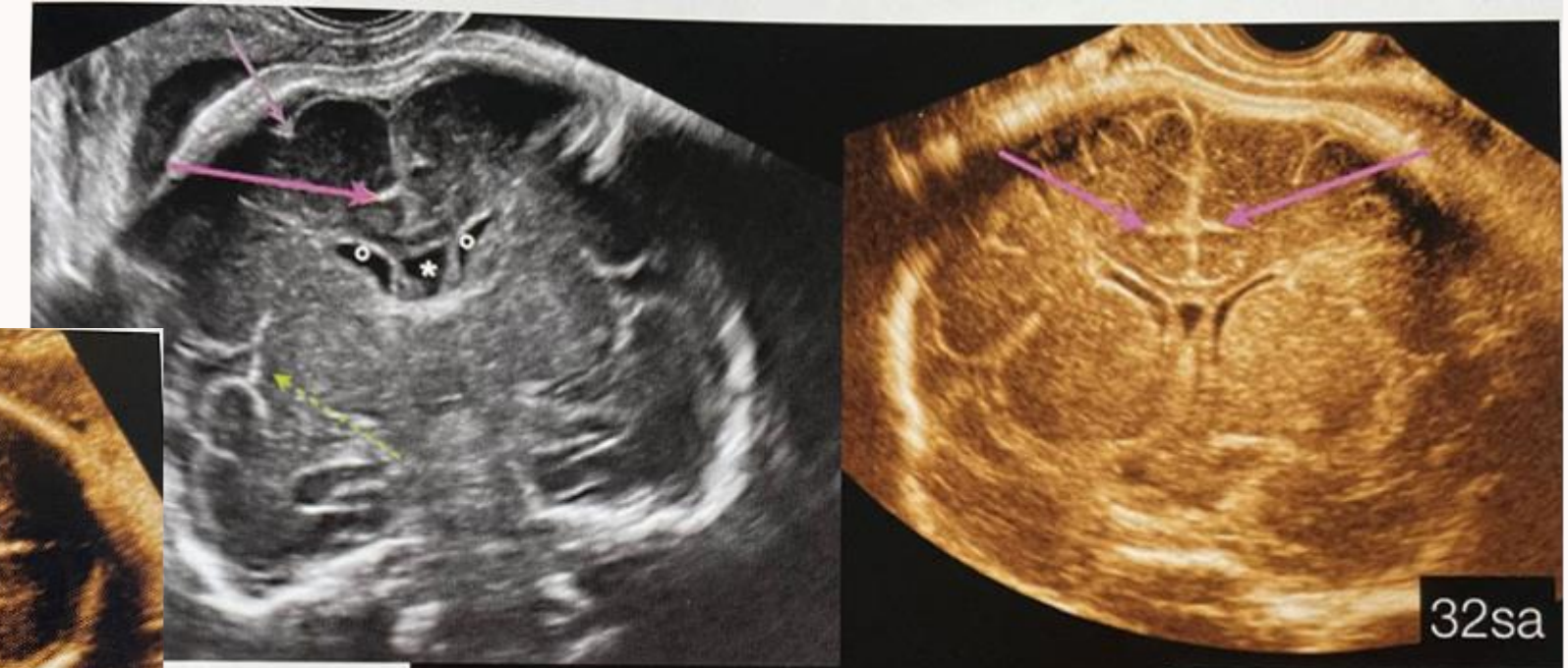
## Sillons frontaux

---

# Autres sillons accessibles à l'échographie

## Sillons olfactifs

---



---

## Sillons pariéto-occipitaux

# II. Pathologies de la gyration

## a) Lissencéphalies

### **TYPE 1**

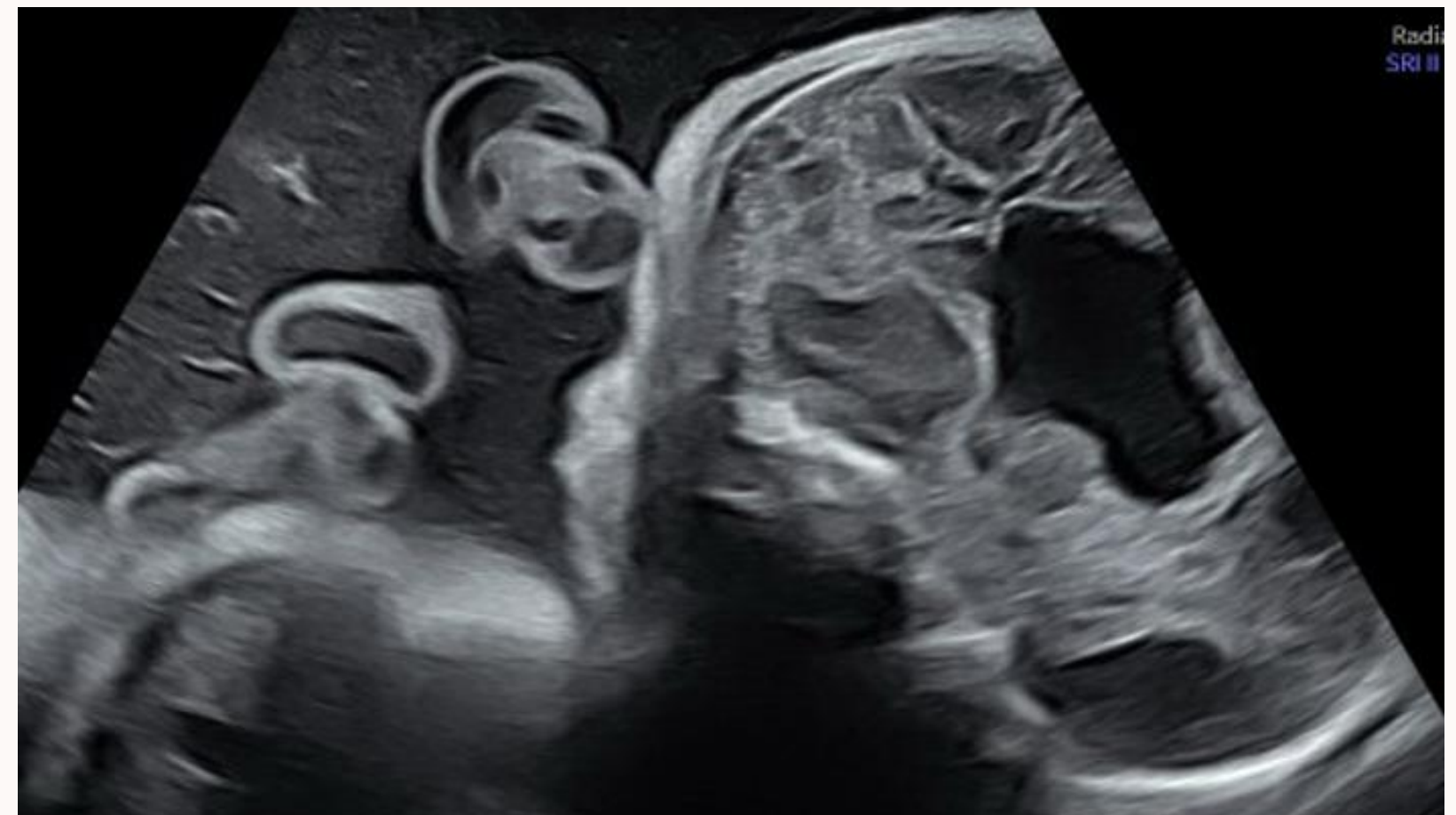
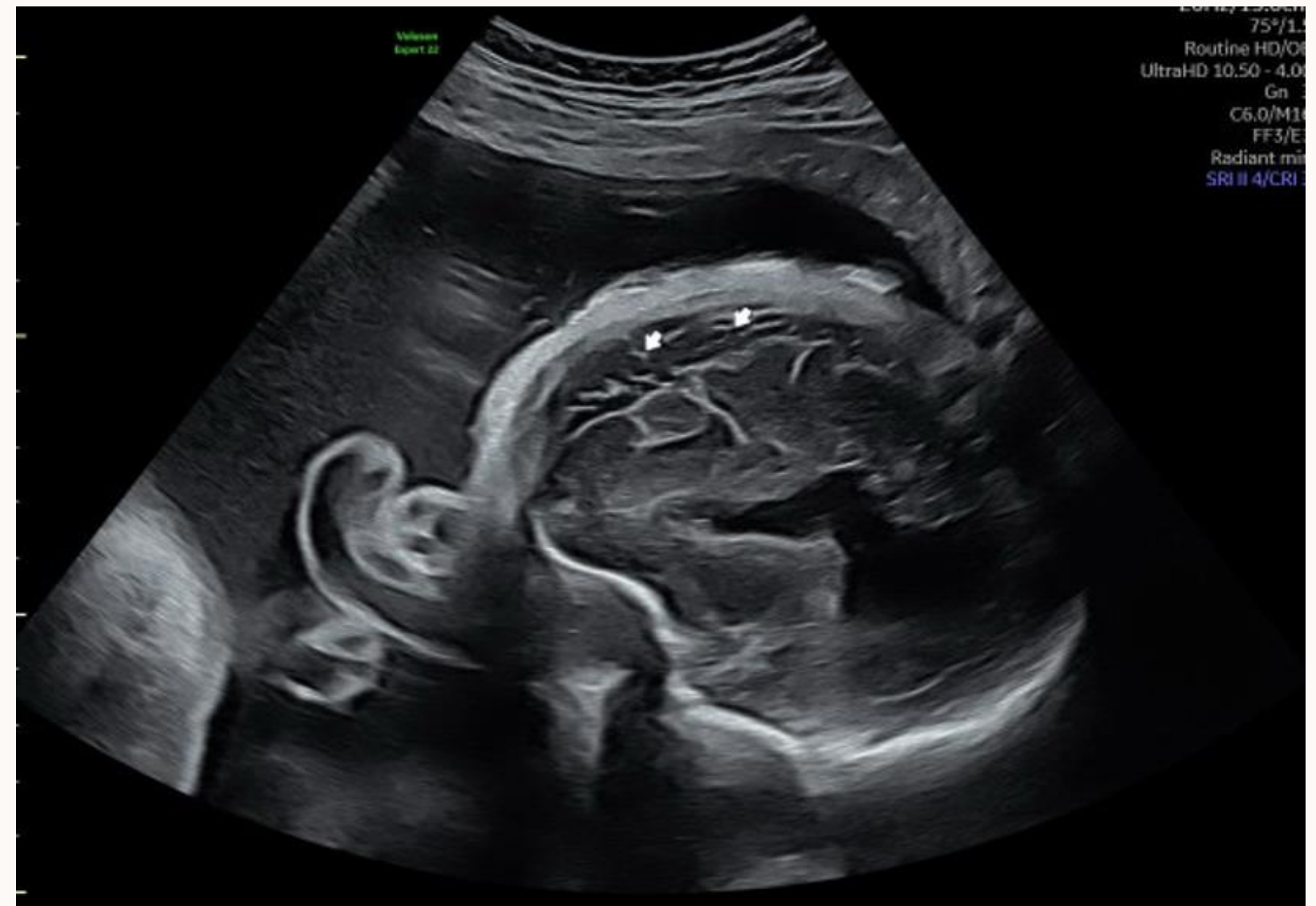Pachygyrie (existence de quelques sillons « grossièrement » plissés) ou agyrie (absence totale de sillons)

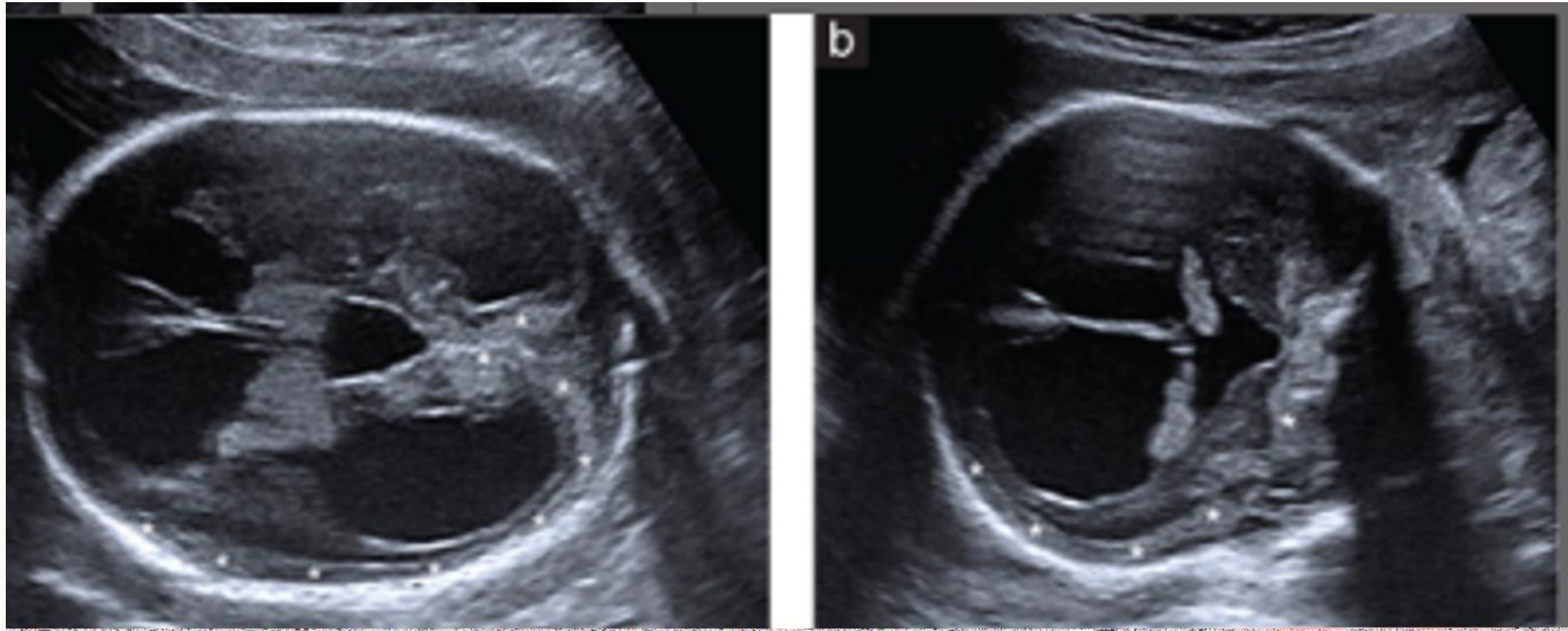
### **TYPE 2**

Bande à la surface du cortex cérébral échogène, irrégulière, « en pavage de rue »

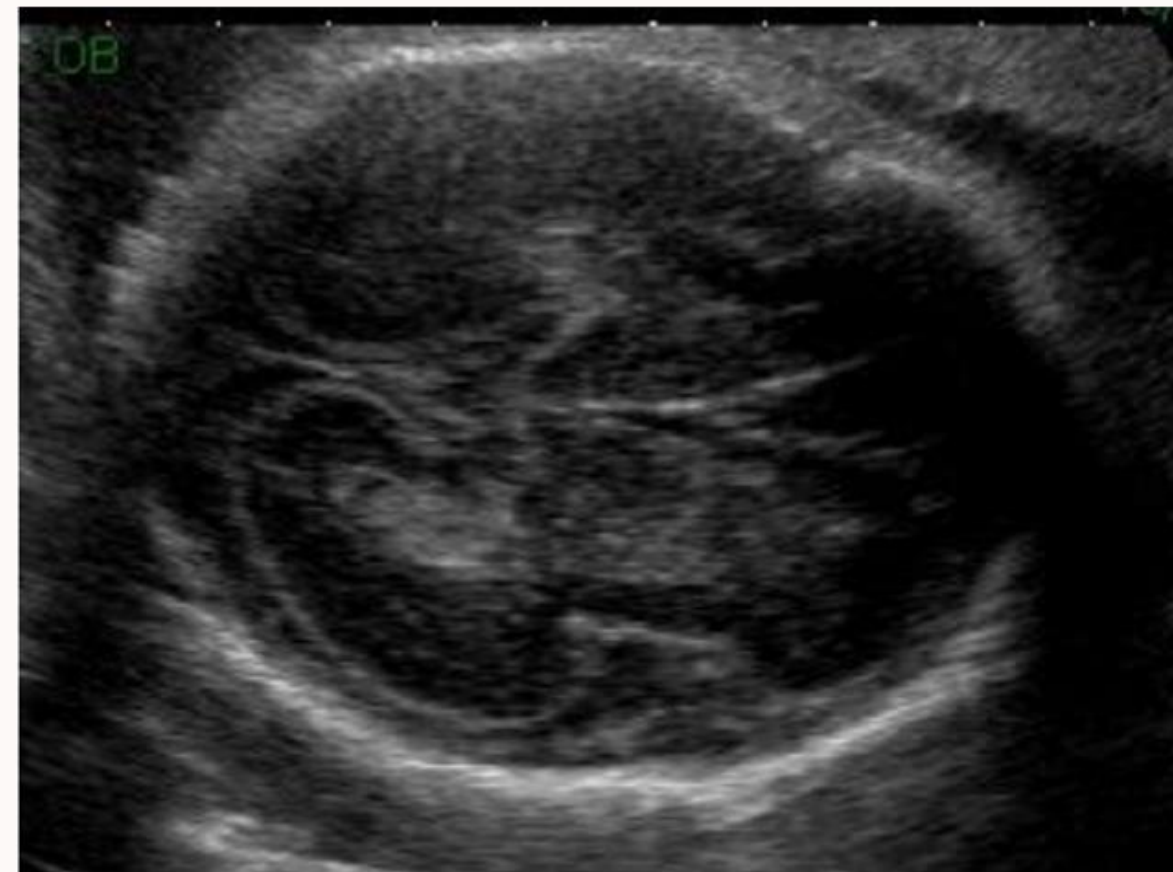
### **TYPE 3**

Microcéphalie, RCIU et dysmorphie faciale associés ; très rare

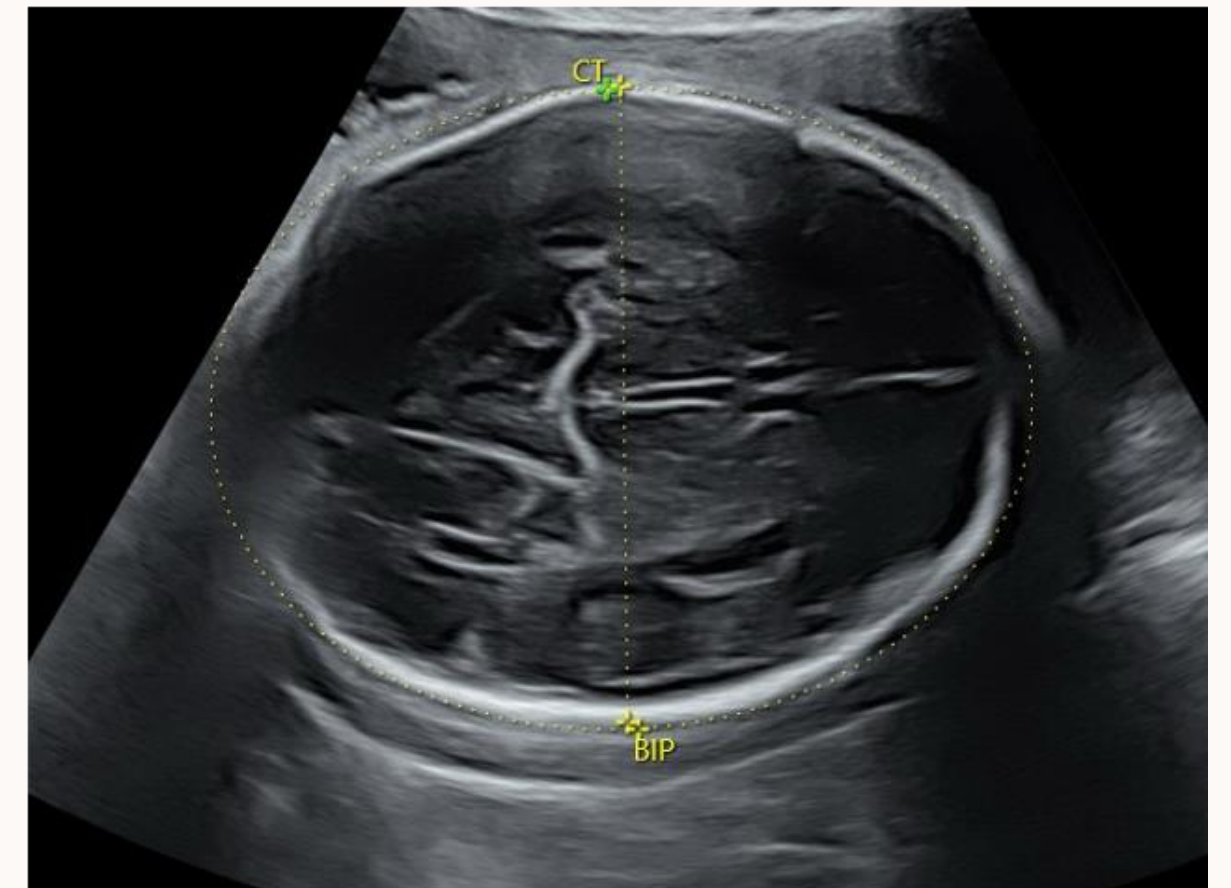




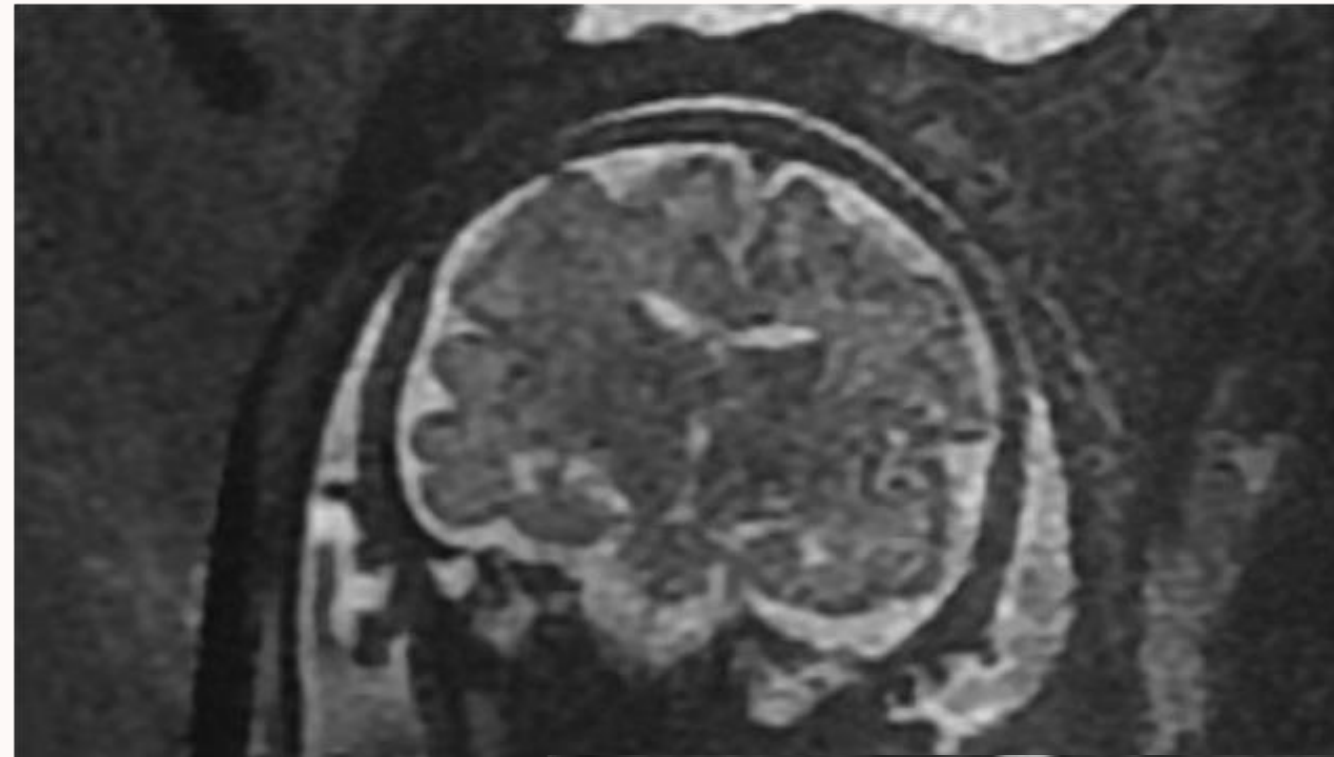
Agyrie



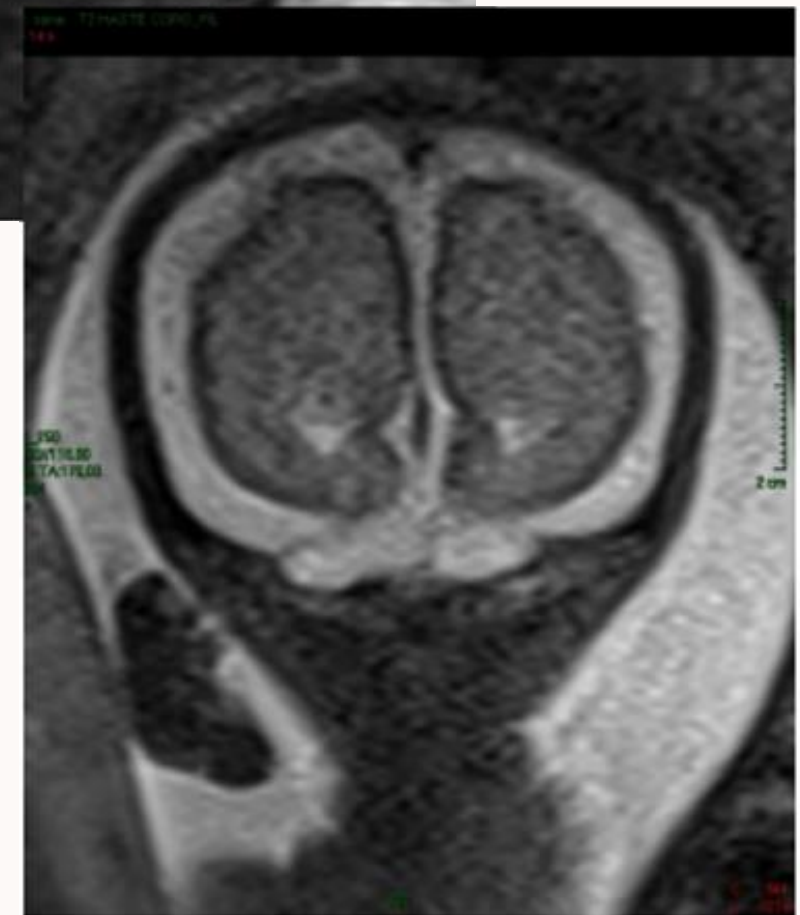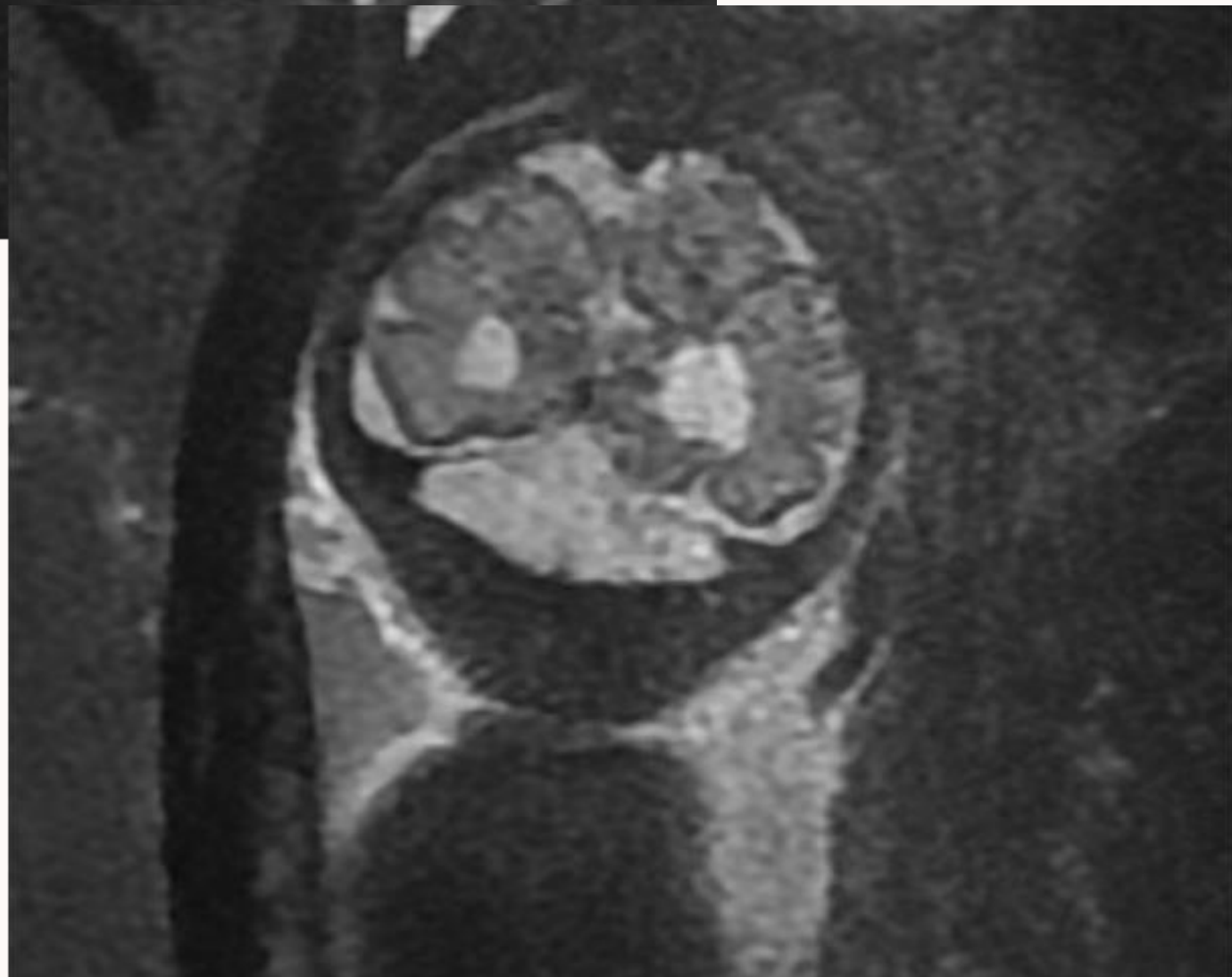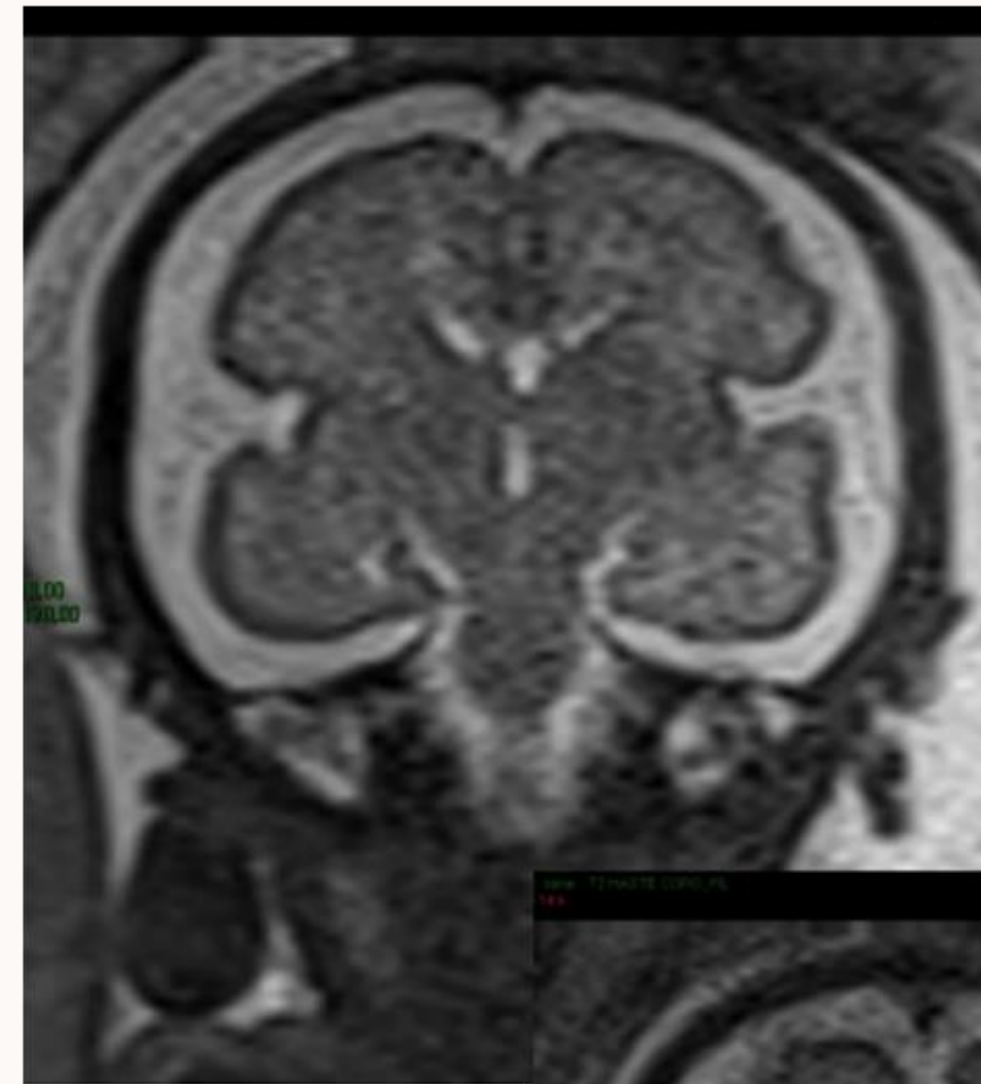
Foetus à 31 SA



(écho normale au même terme)



A l'IRM



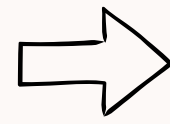
Normale

Lissencéphalie

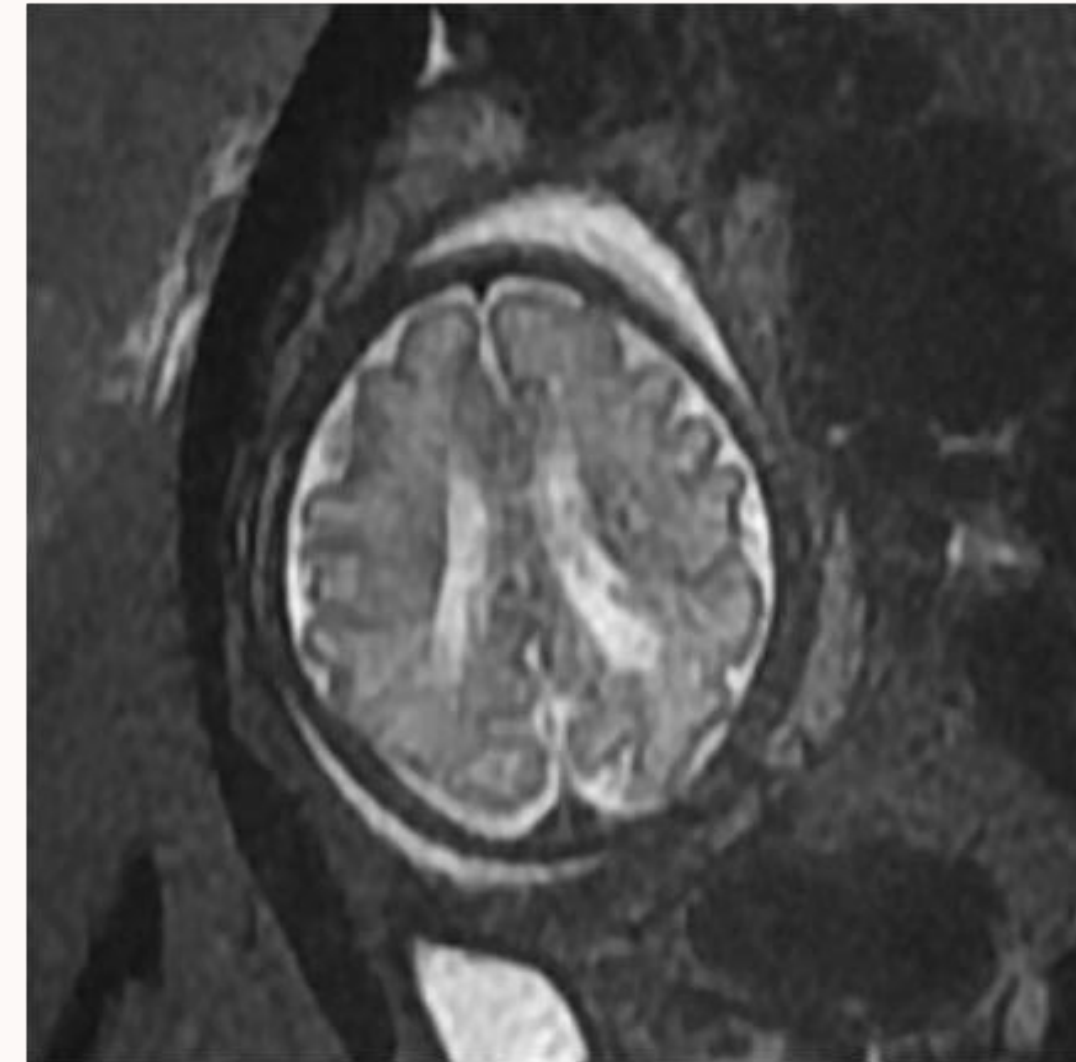
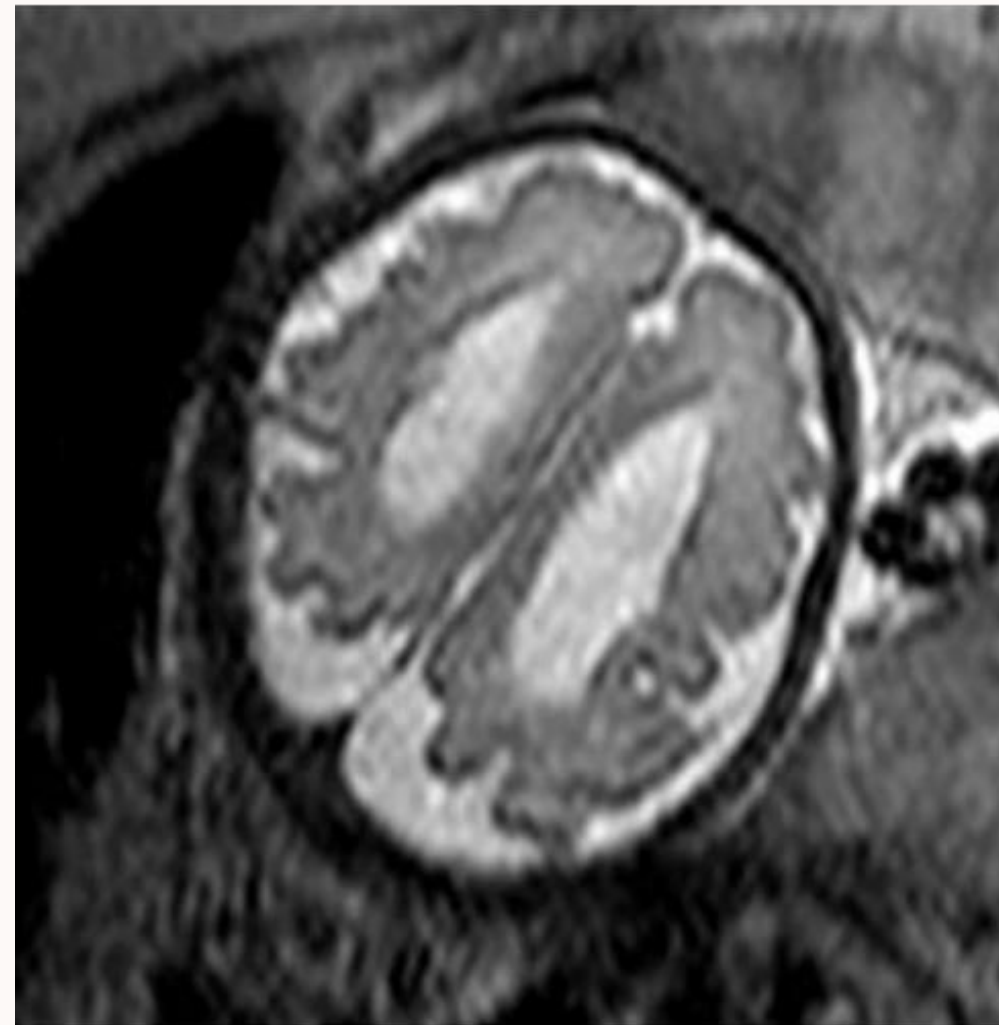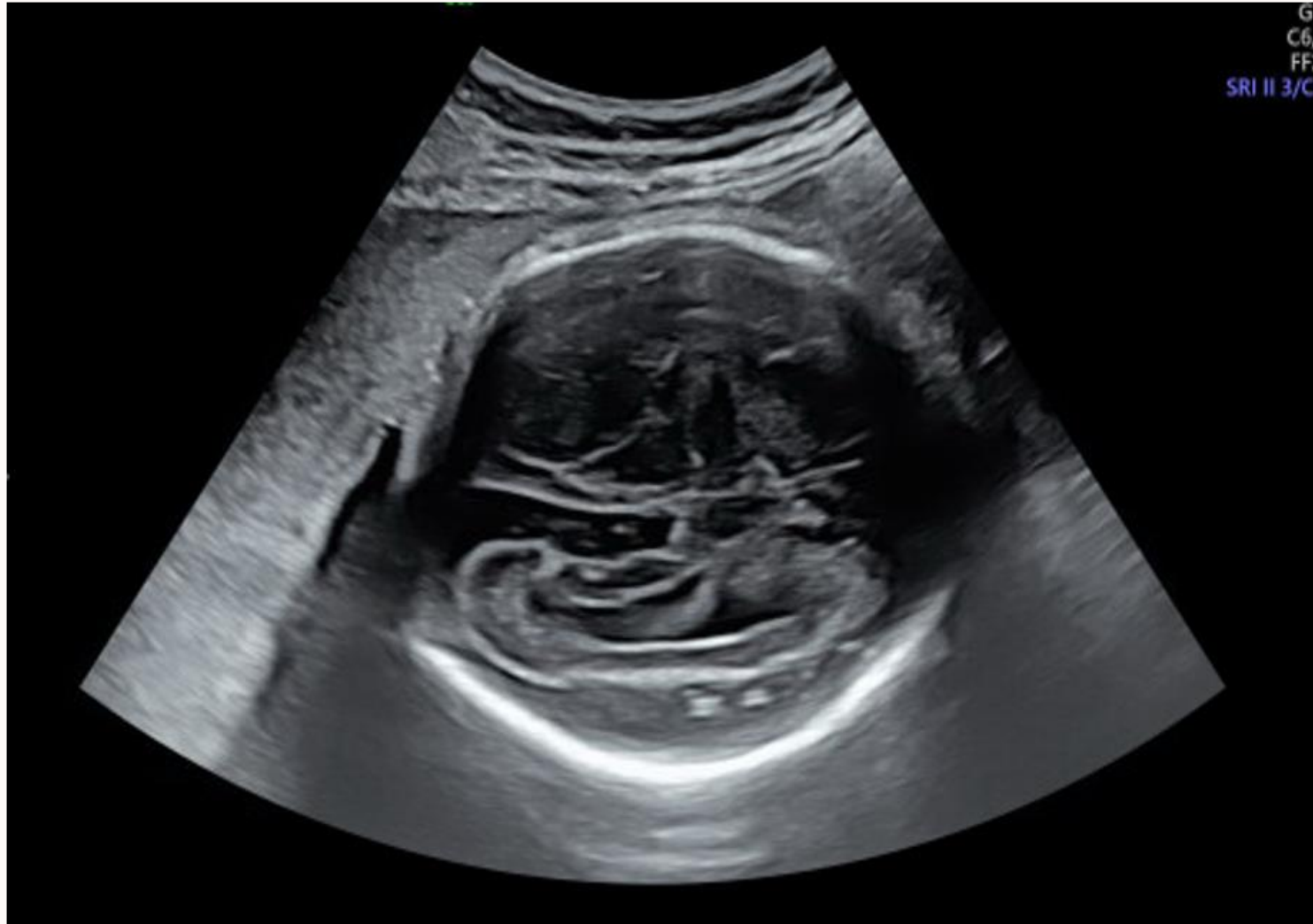## b) Micropolygyrie

→ Cortex irrégulier avec multiples petits sillons, localisé ou généralisé

→ Peut être le signe d'une foetopathie à CMV

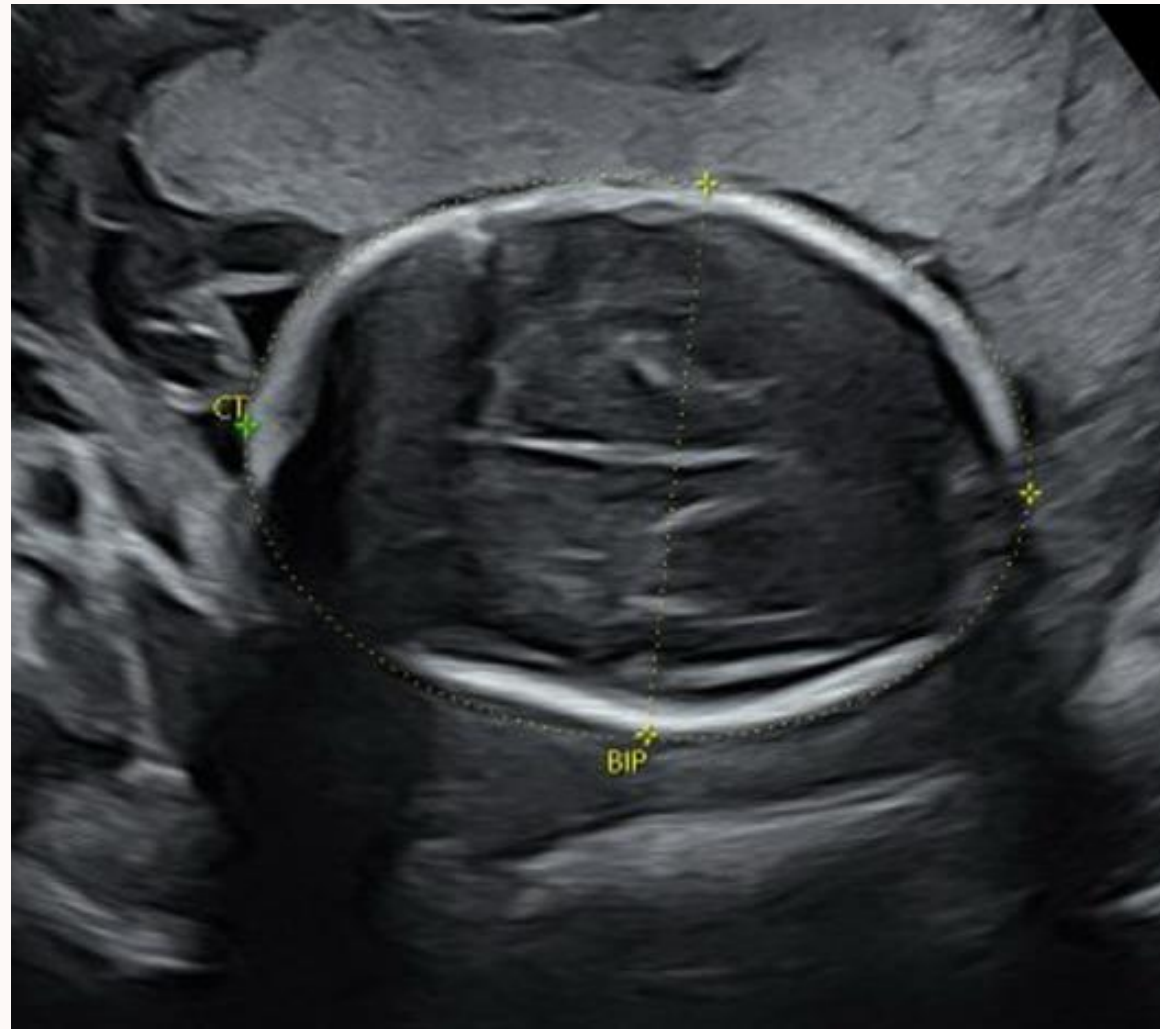


Faire une sérologie CMV à la patiente

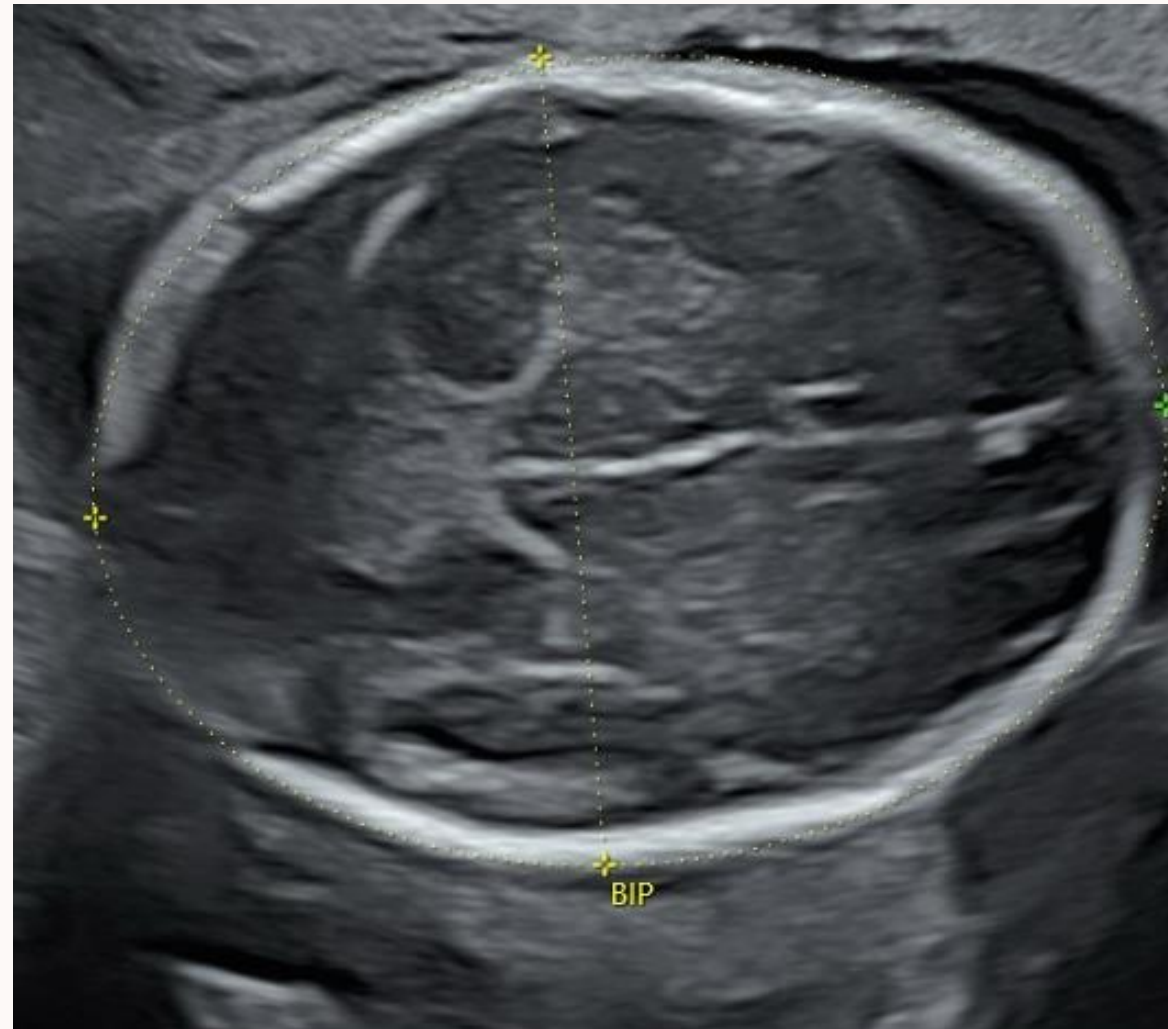


# Quelques exemples

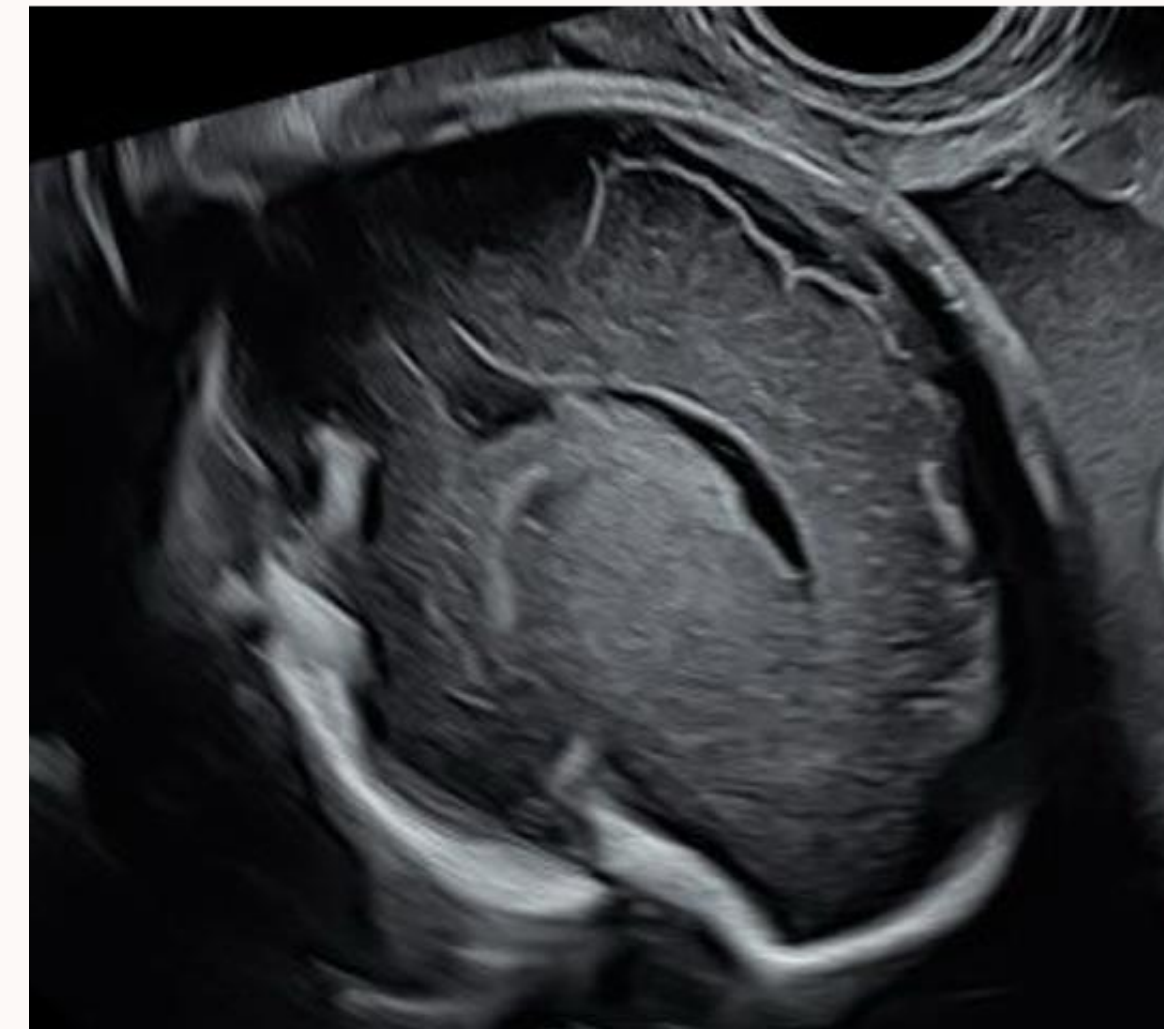
24 SA



28 SA



31 SA

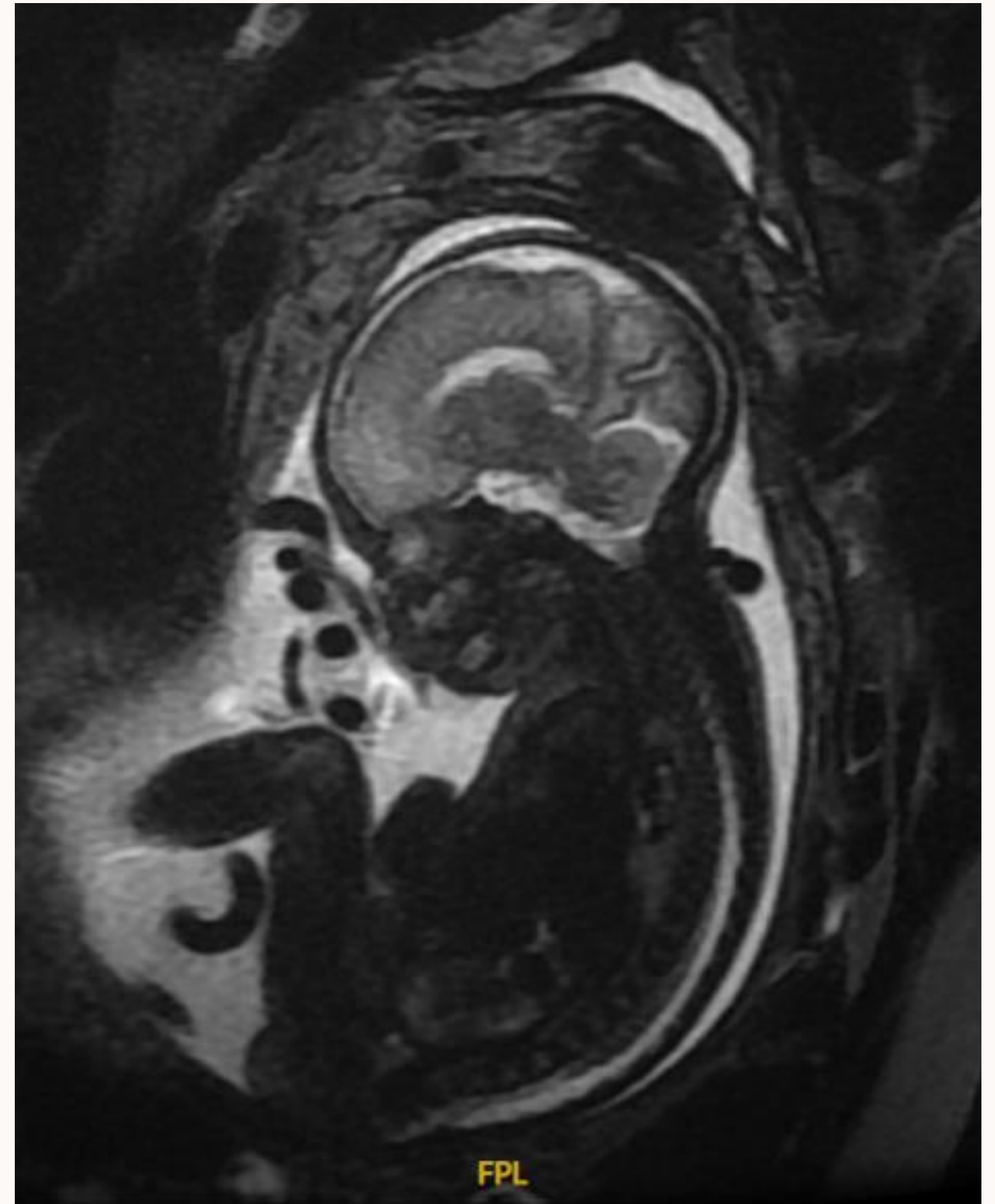


---

# Anomalies de la gyration

---

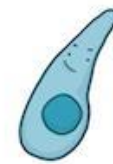- ➔ Une IRM cérébrale est indiquée
- ➔ A rechercher en cas de microcéphalie
- ➔ Adresser la patiente en centre de référence
- ➔ Prélèvement à visée génétique



# III. Pathologies infectieuses

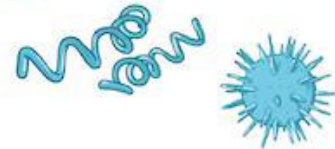
## TORCH CONGENITAL INFECTION CAUSES

**T**OXOPLASMA GONDII



**O**THER AGENTS

- ~ SYPHILIS
- ~ PARVOVIRUS B19
- ~ VARICELLA ZOSTER VIRUS
- ~ LISTERIA

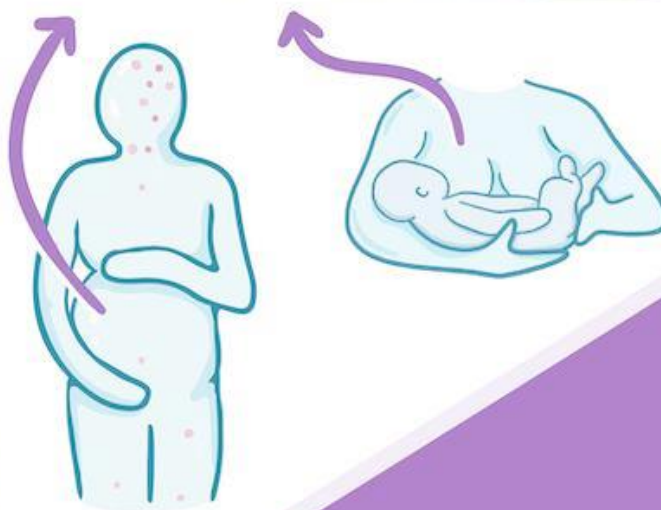
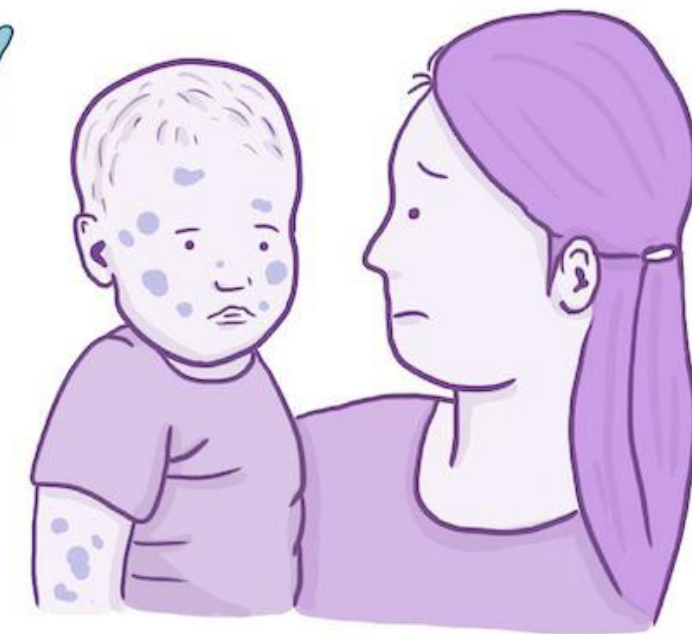
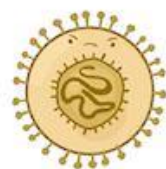
**R**UBELLA



**C**YTOMEGALOVIRUS

**H**ERPES SIMPLEX  
VIRUS-2 or HSV-2

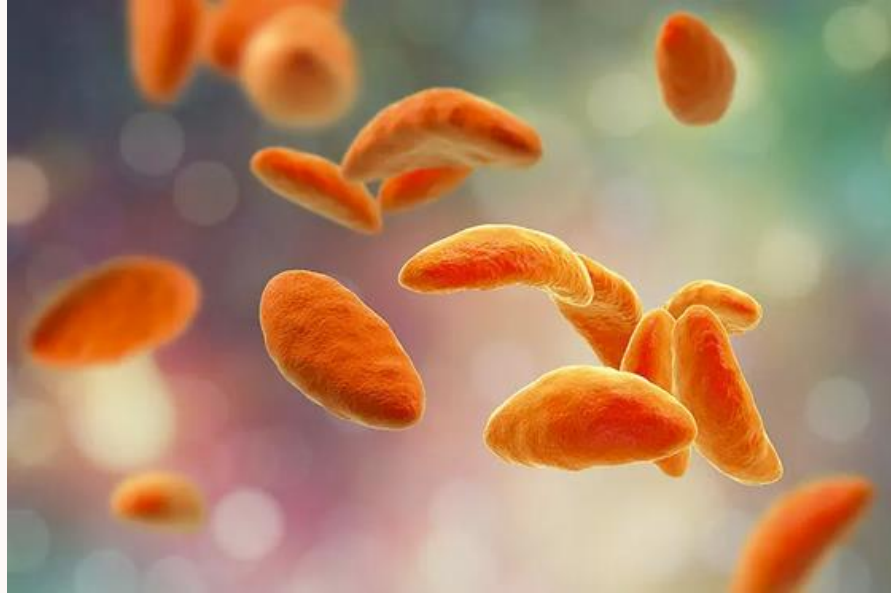

LEARN MORE  
on  
 OSMOSIS.org!

Signes échographiques en faveur d'une foetopathie infectieuse:

- Ventriculomégalie
- Calcifications intra parenchymateuses
- Microcéphalie
- Anomalies de la gyration
- Leucomalacie

# Agents pathogènes



## Toxoplasmose

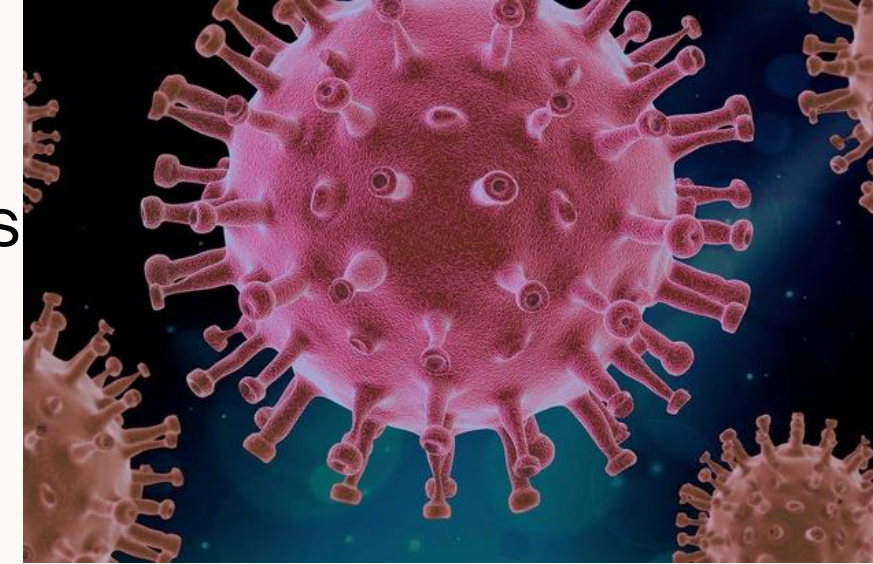
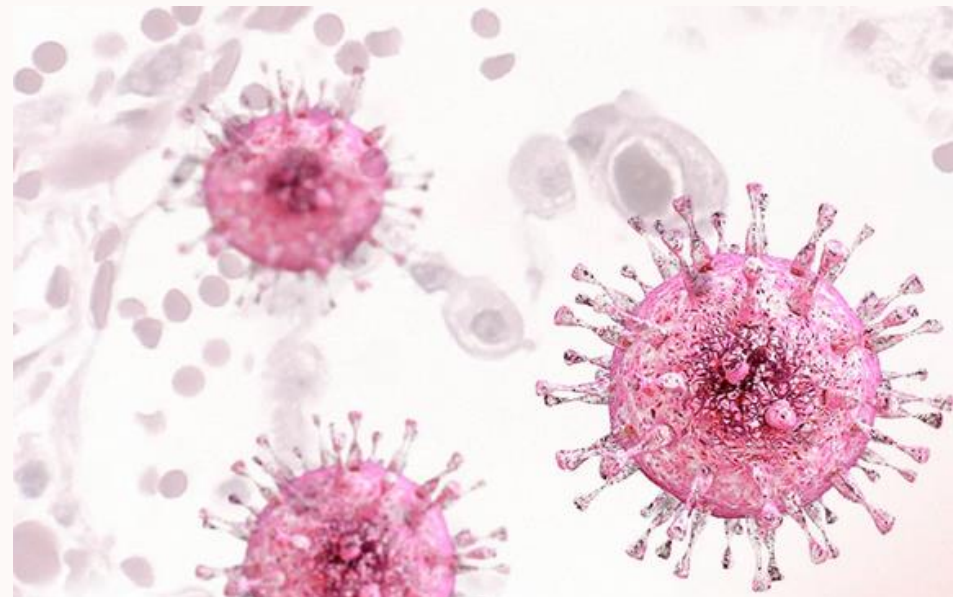
---

ventriculomégalie  
calcifications intra  
parenchymateuses

CMV

---

Calcifications périventriculaires  
Ventriculomégalie  
Microcéphalie  
Anomalie de la gyration



VZV

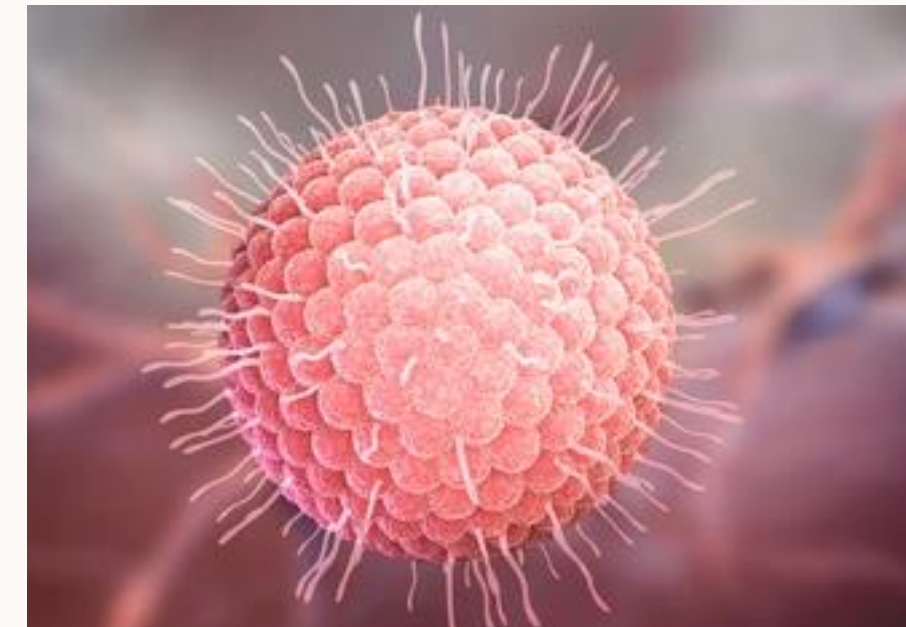
---

calcifications péri ventriculaires  
anomalie de la gyration  
ventriculomégalie  
anomalie corps calleux  
porencéphalie

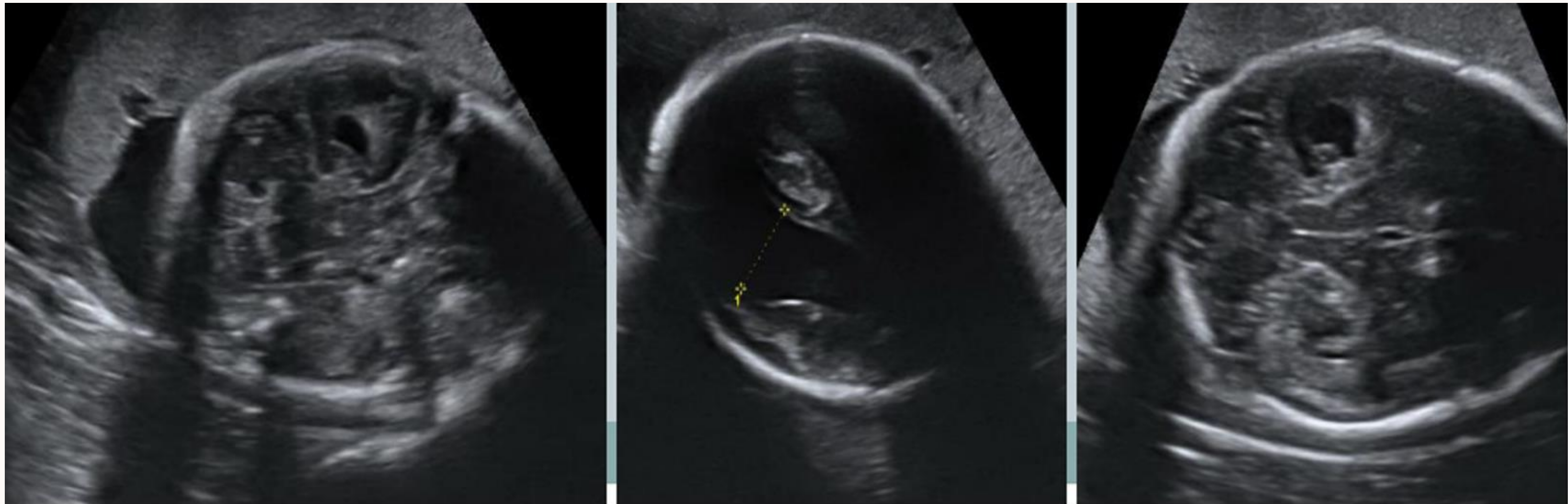
## Rubéole

---

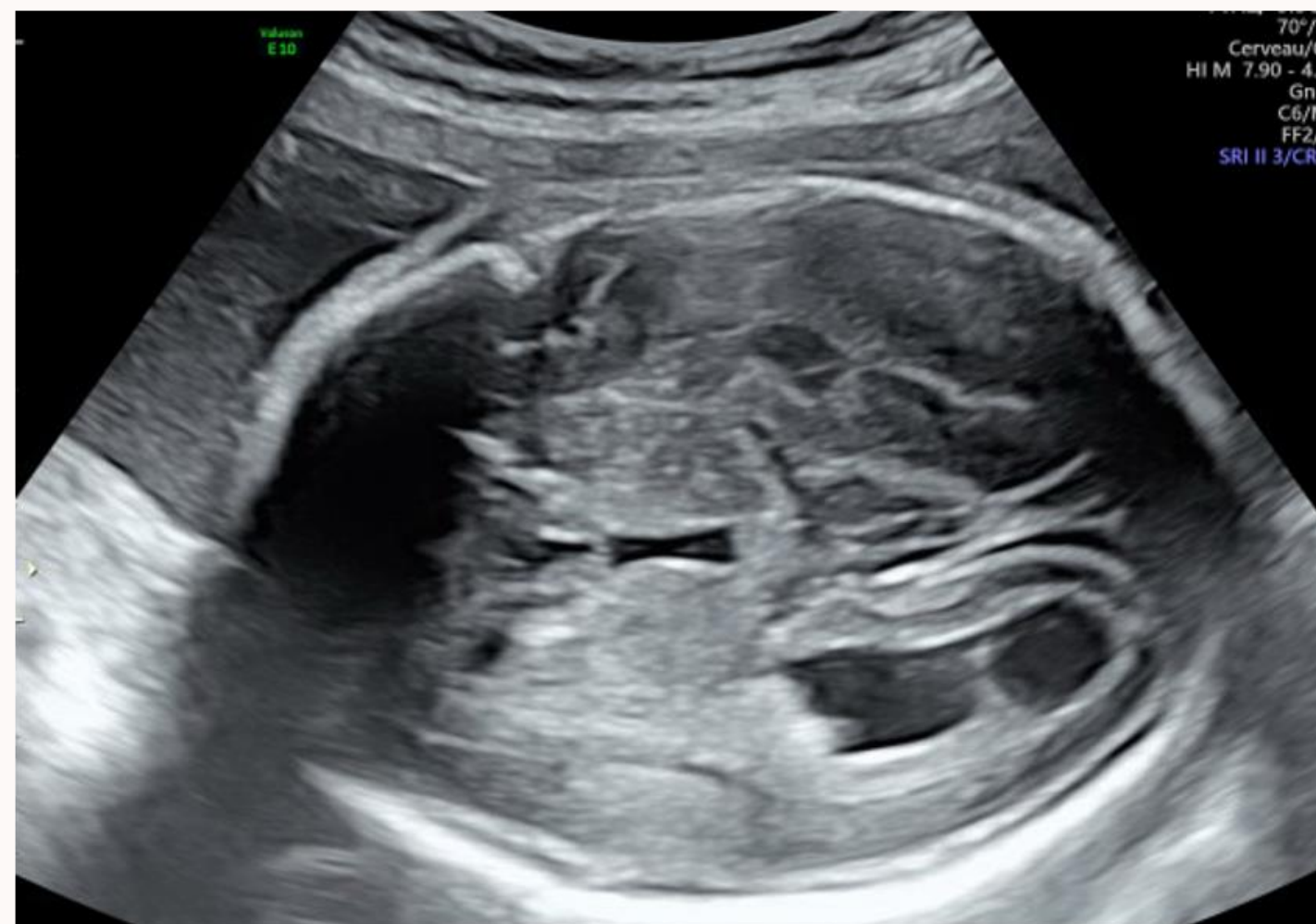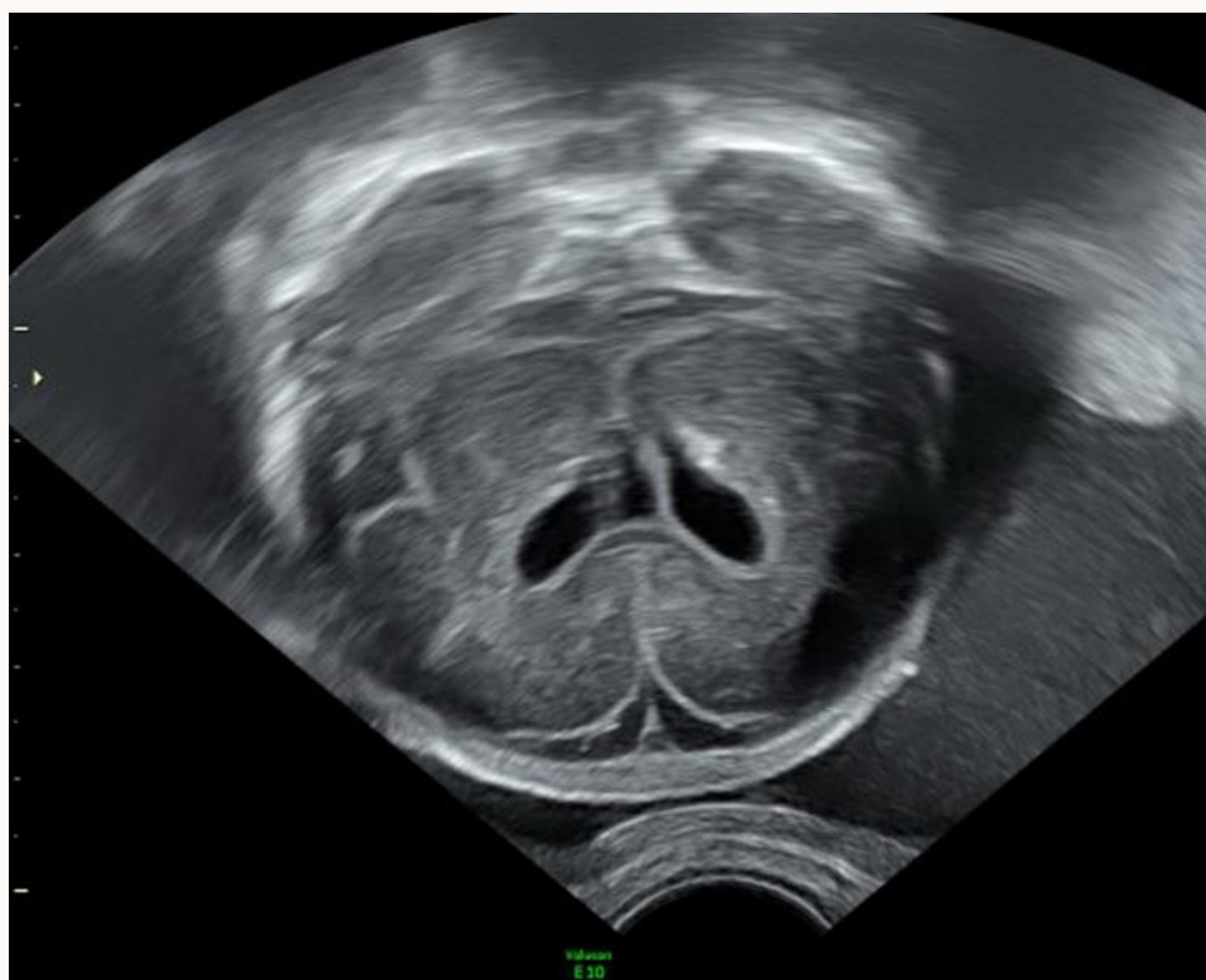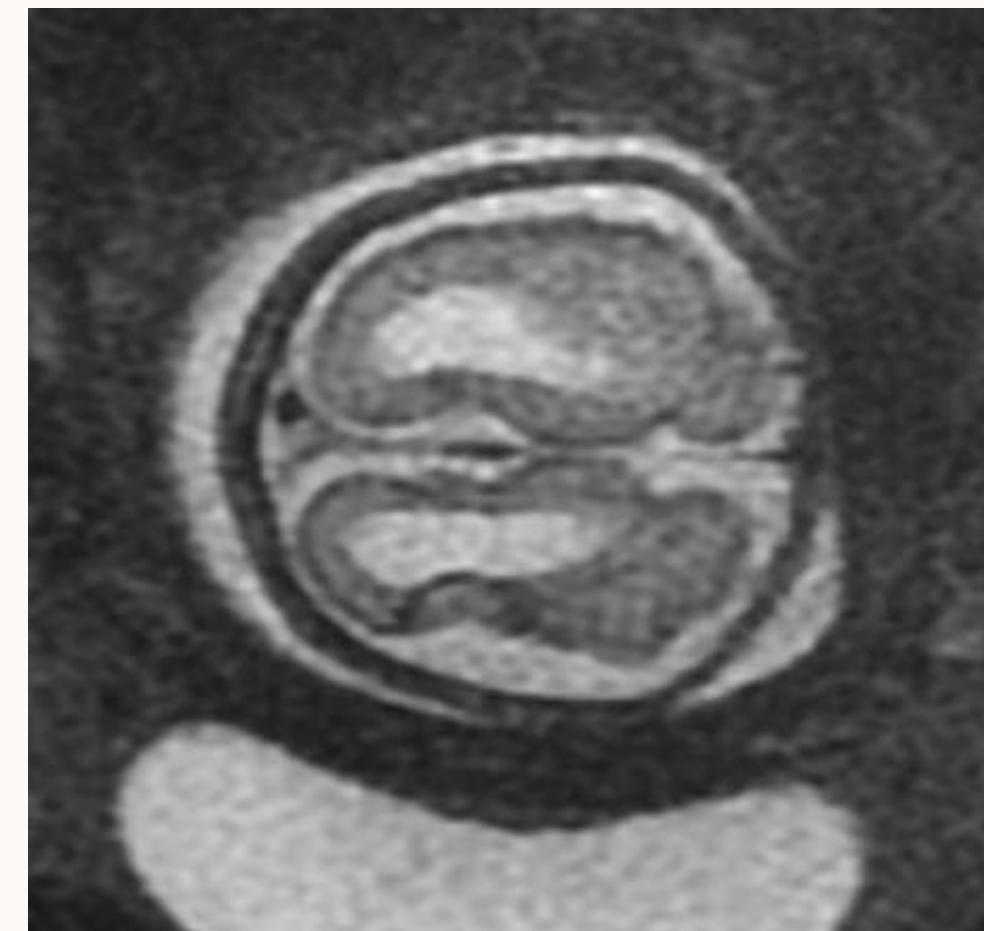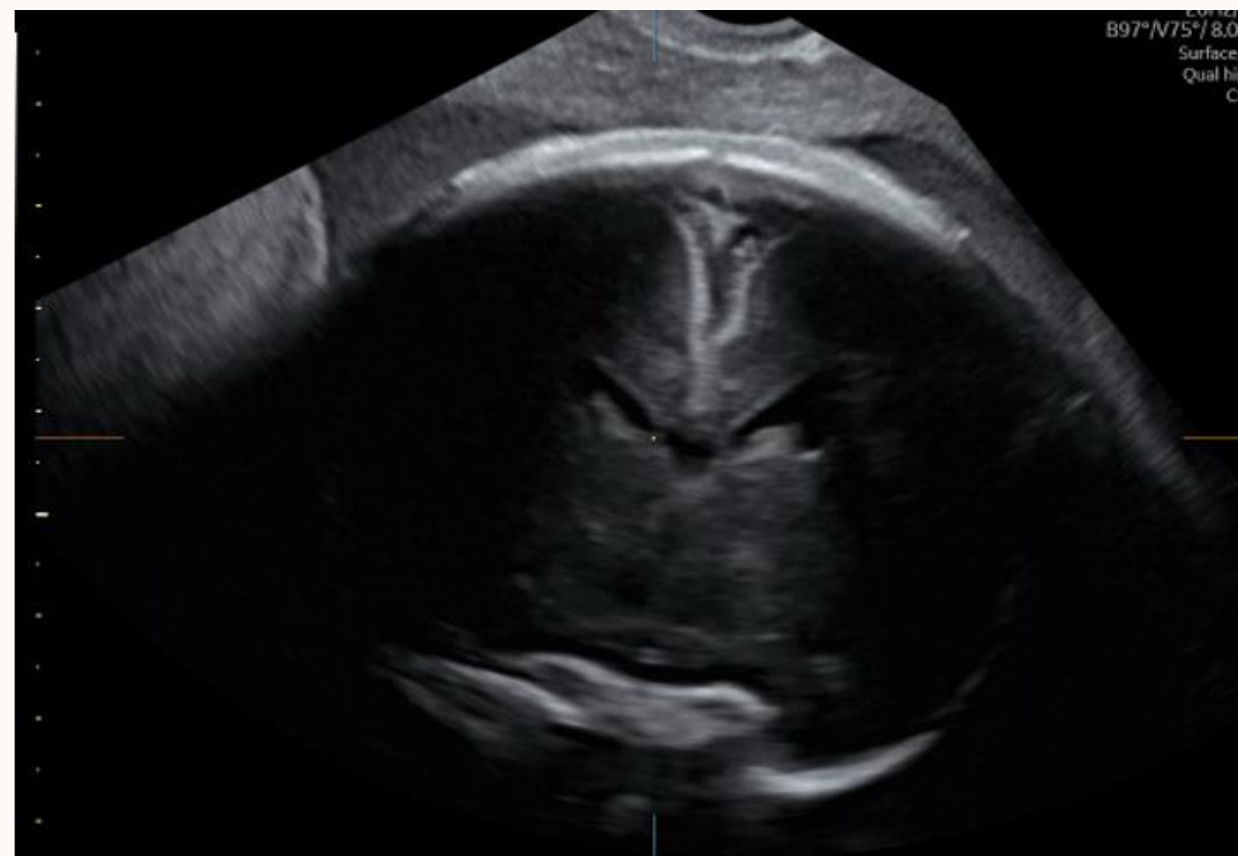ventriculomégalie  
calcifications  
microcéphalie

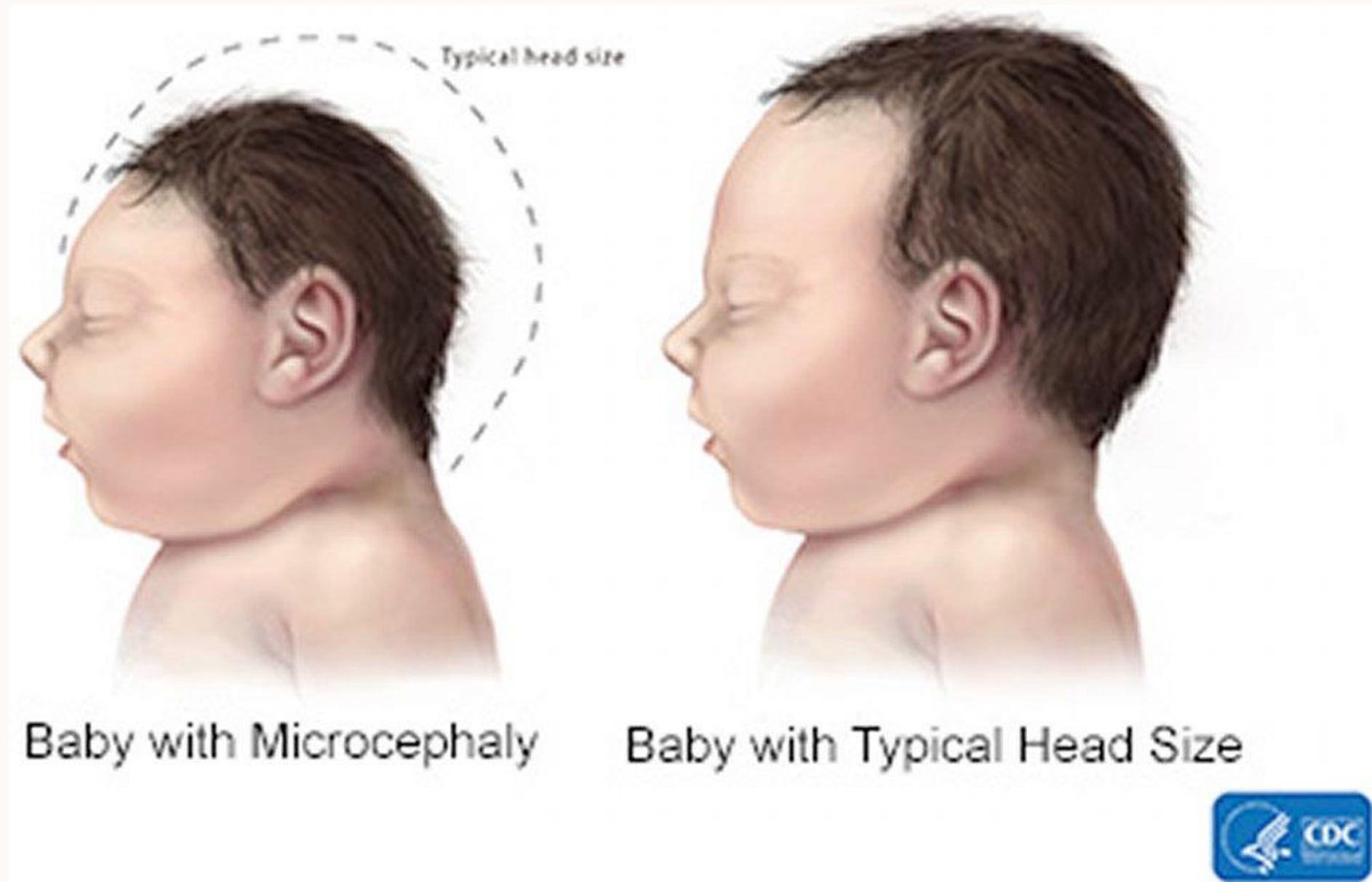


## Foetopathie à toxoplasmose



# Foetopathie à CMV





Autres:

- Zika (microcéphalie ++ ; calcifications ; ventriculomégalie ; lissencéphalie, micropolygyrie, pachygyrie ; anomalies tronc cérébral et cervelet)
- Syphilis (ventriculomégalie, zones de leucomalacie)

# IV. Processus expansifs

## Kyste arachnoïdien

---

bénin  
congénital ou secondaire  
(infection, traumatisme,  
hémorragie)

## Tumeurs cérébrales

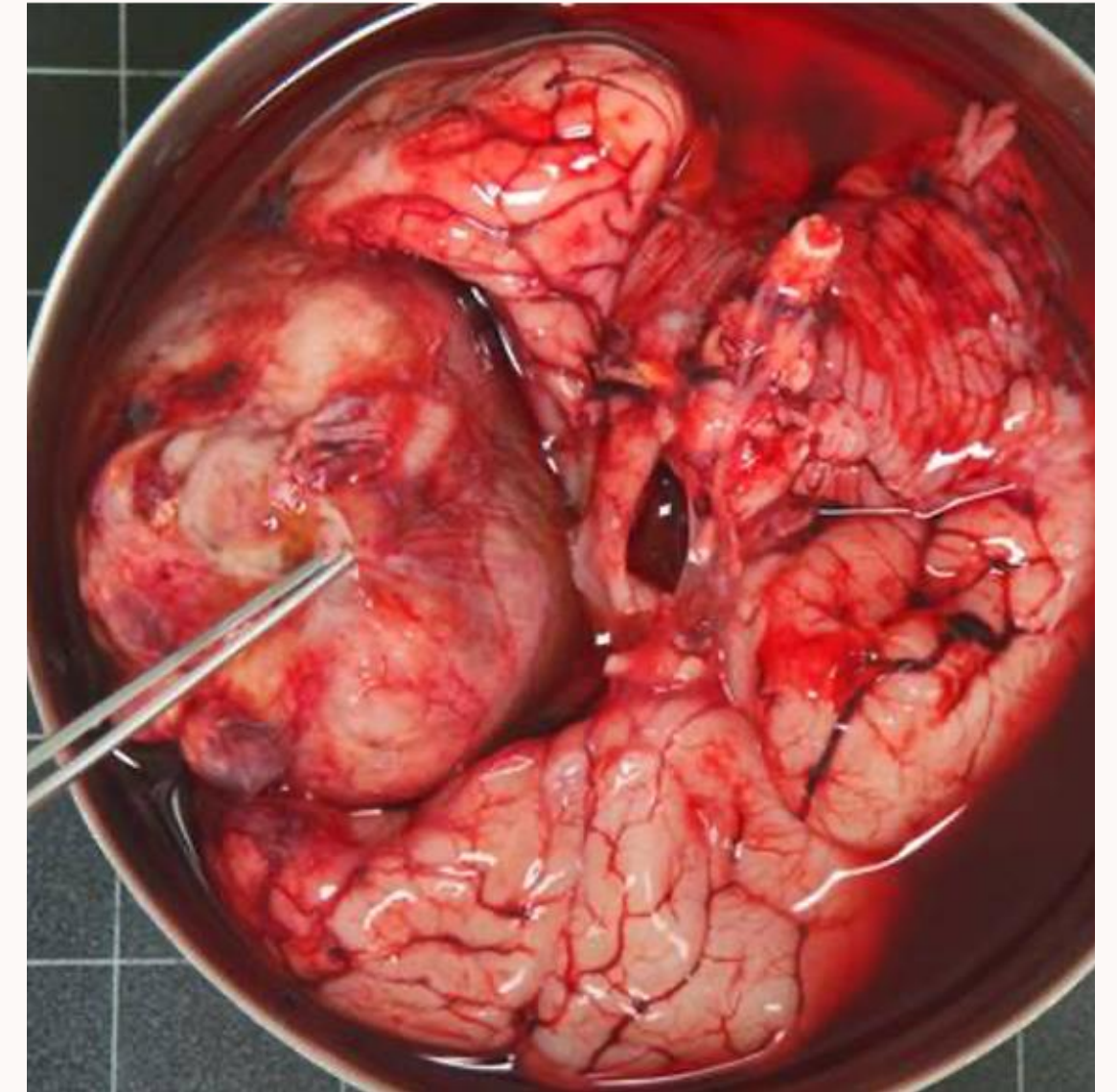
---

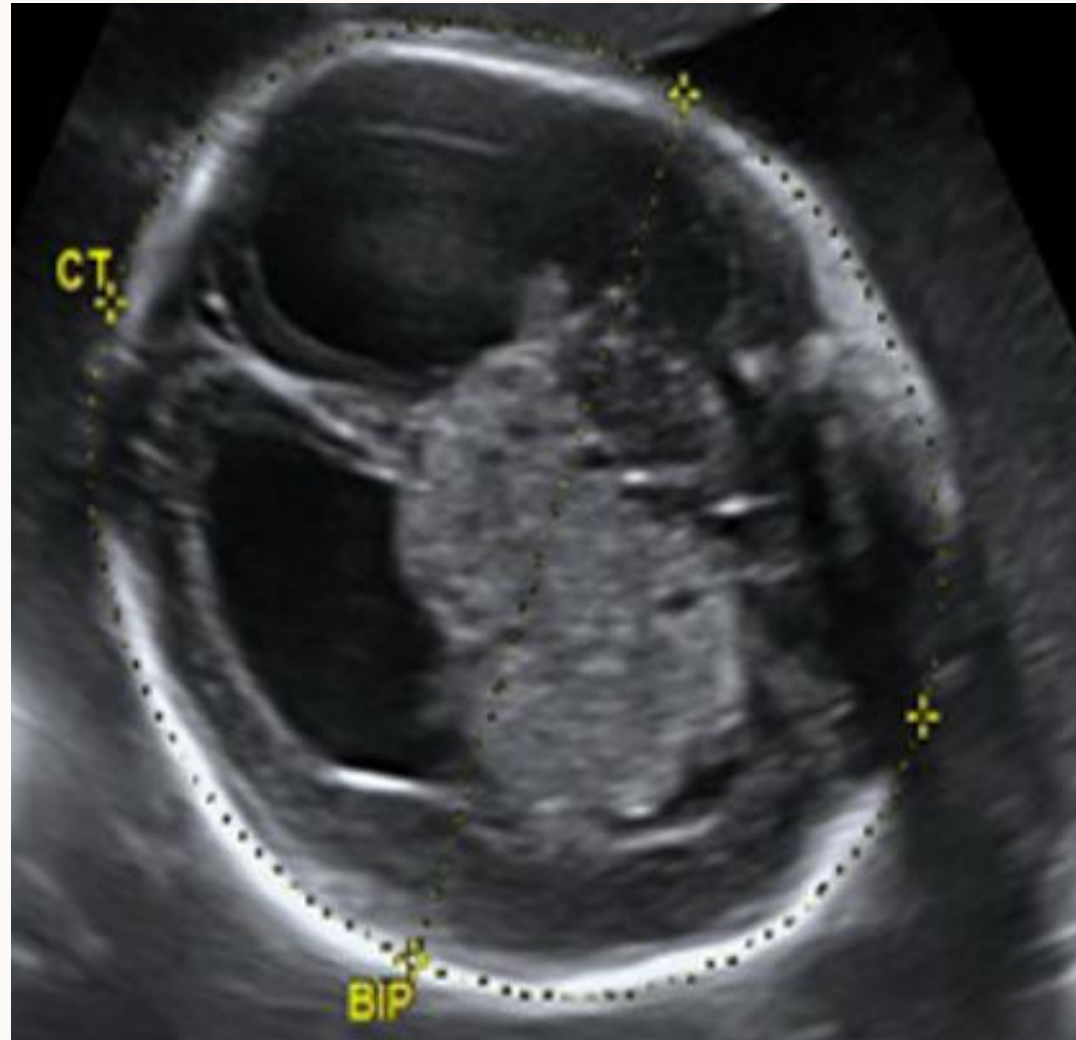
masse échogène hypervascularisée  
effet de masse  
compression structures de voisinage  
conséquence développement cérébral

## Tubers cérébraux

---

nodules hyperéchogènes sous corticaux  
chercher la même chose au niveau cardiaque  
(sclérose tubéreuse de Bourneville)



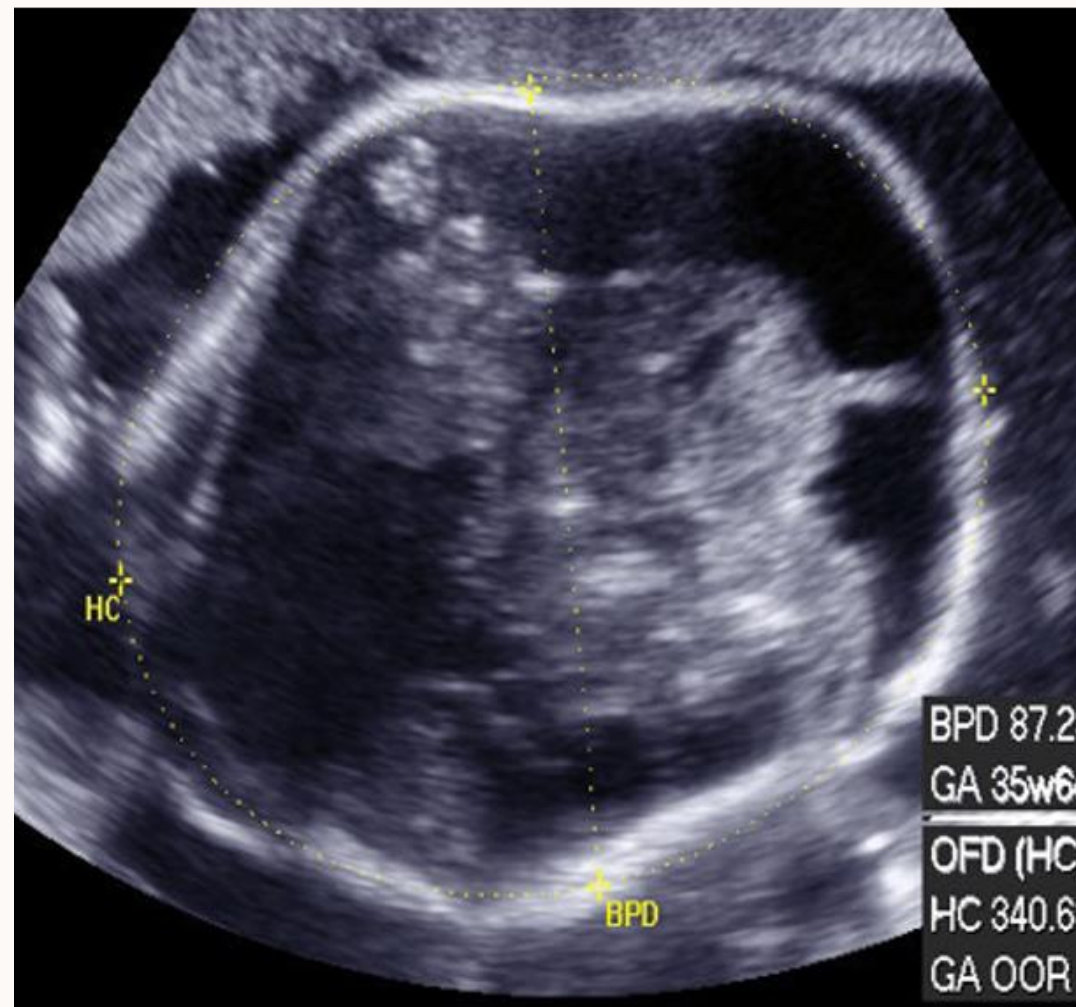


---

**Astrocytome**

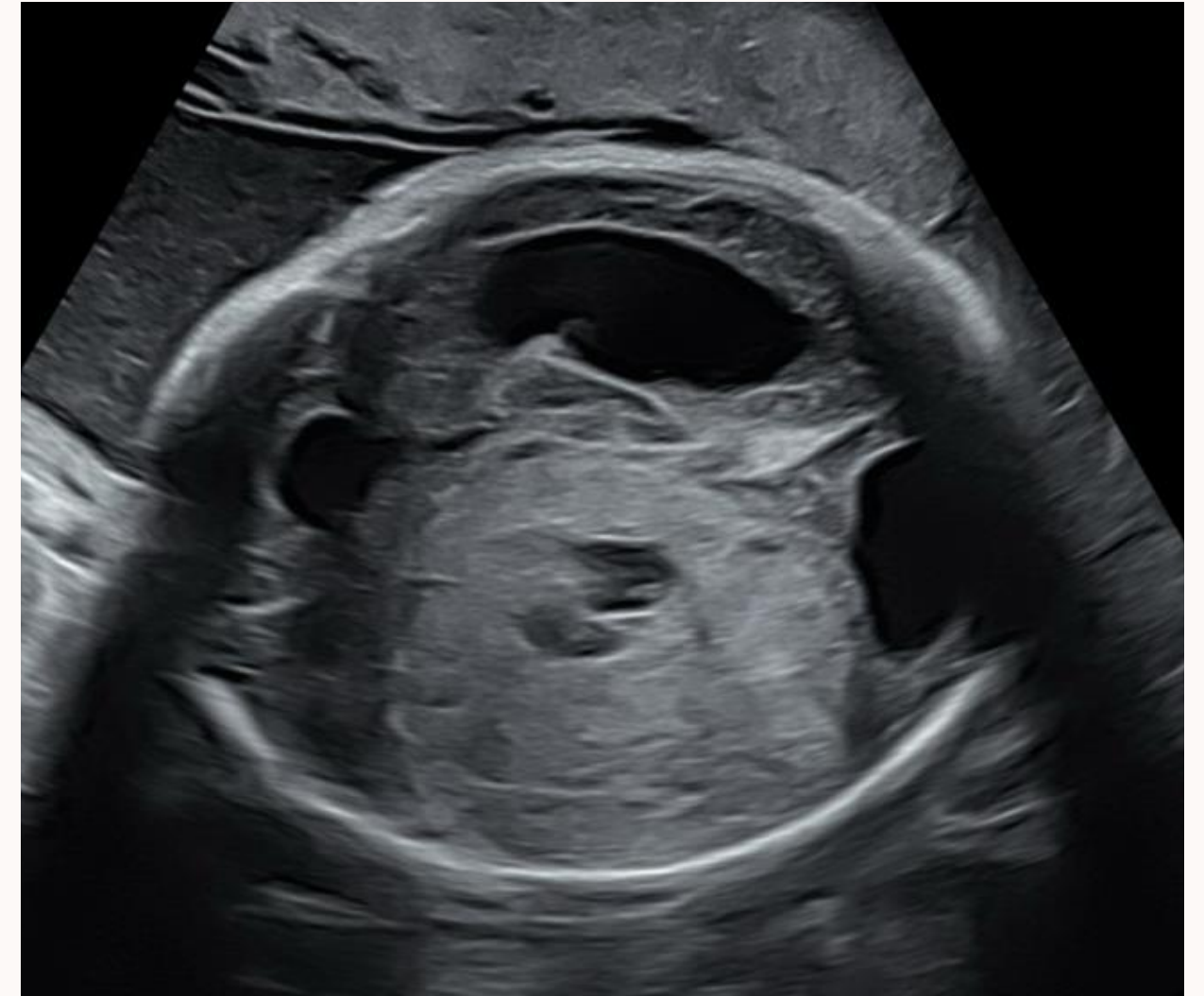**Tératome  
malin**

---



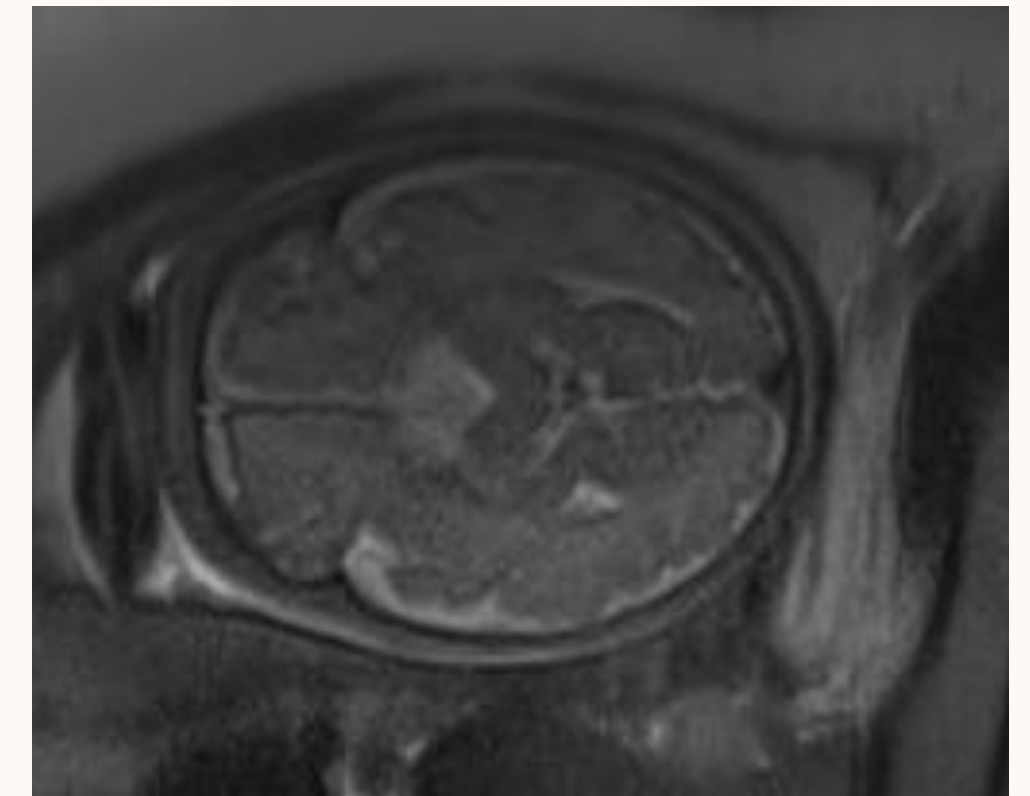
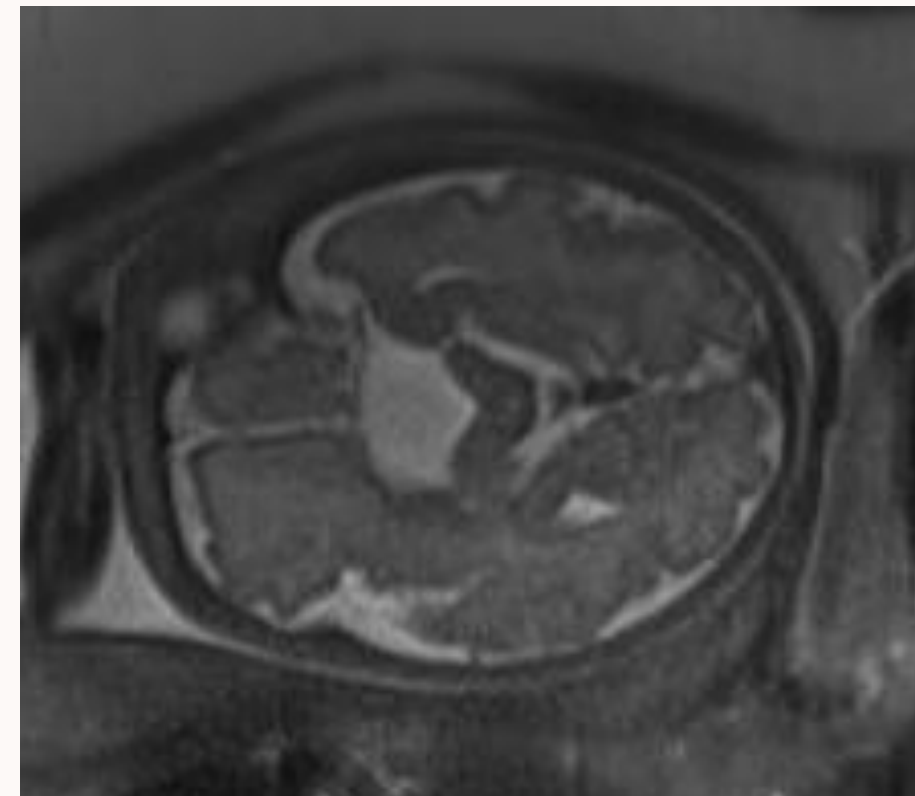
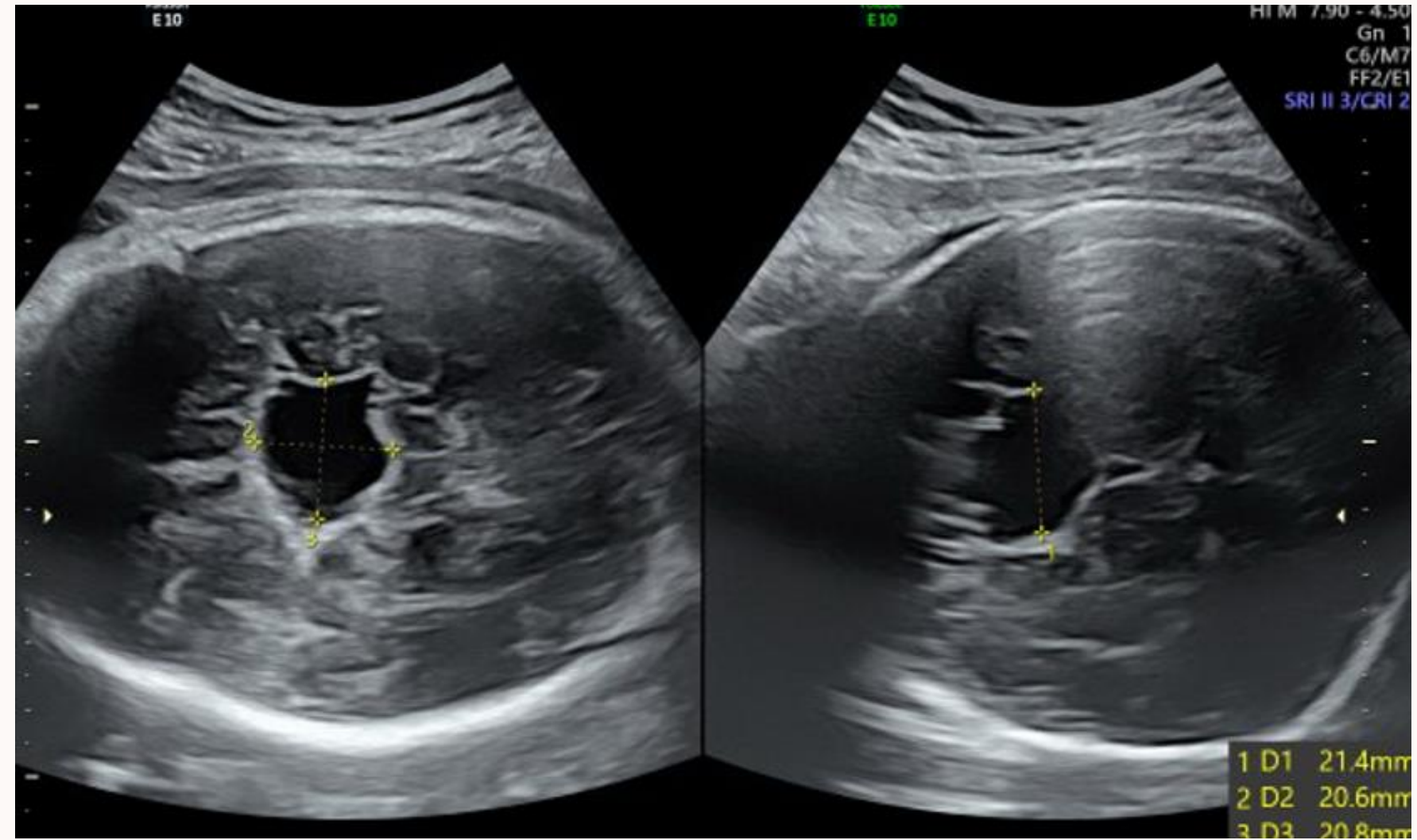
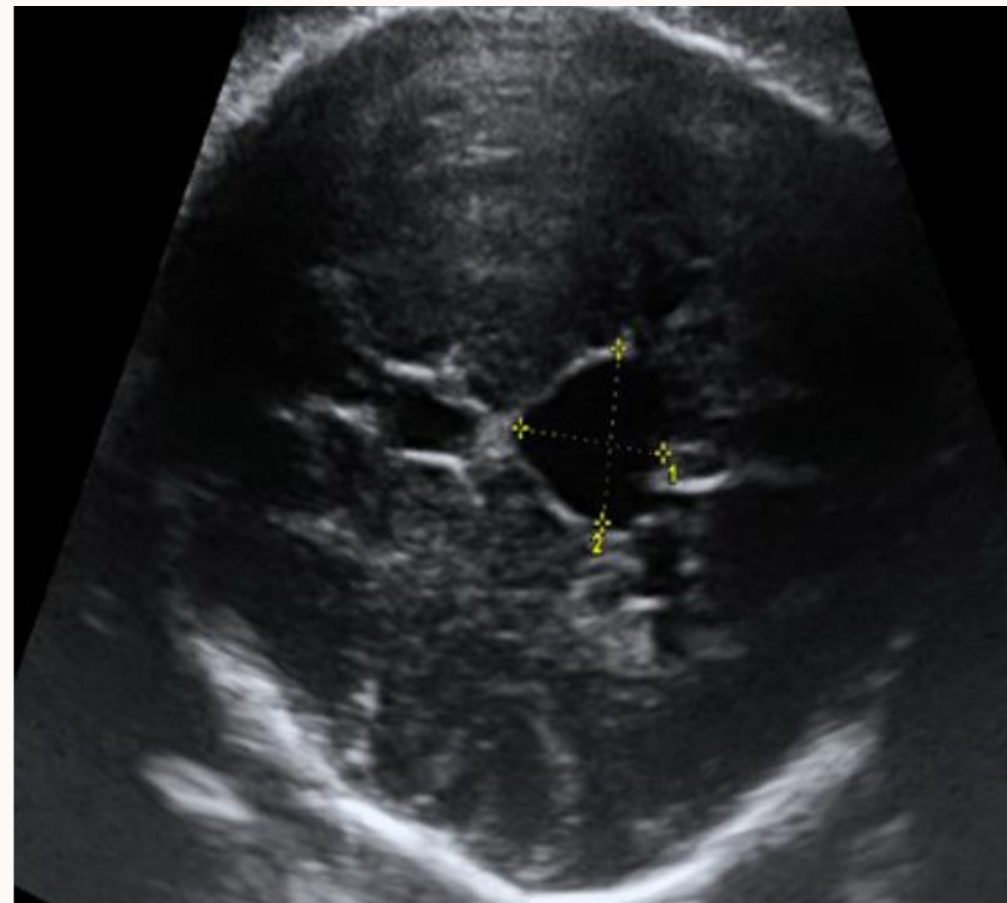
---

**Tumeur  
maligne**



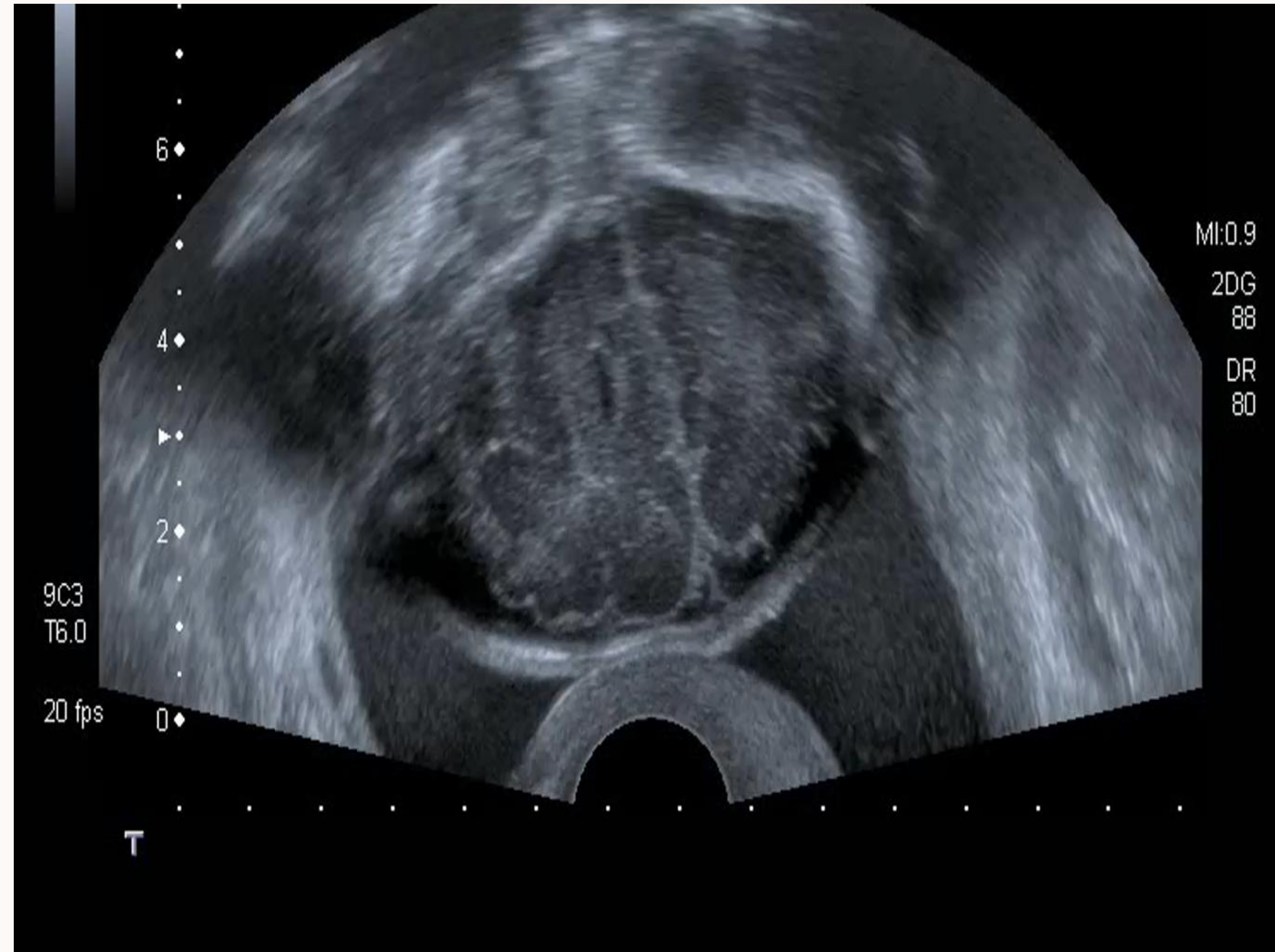
# Kyste arachnoïdien

---



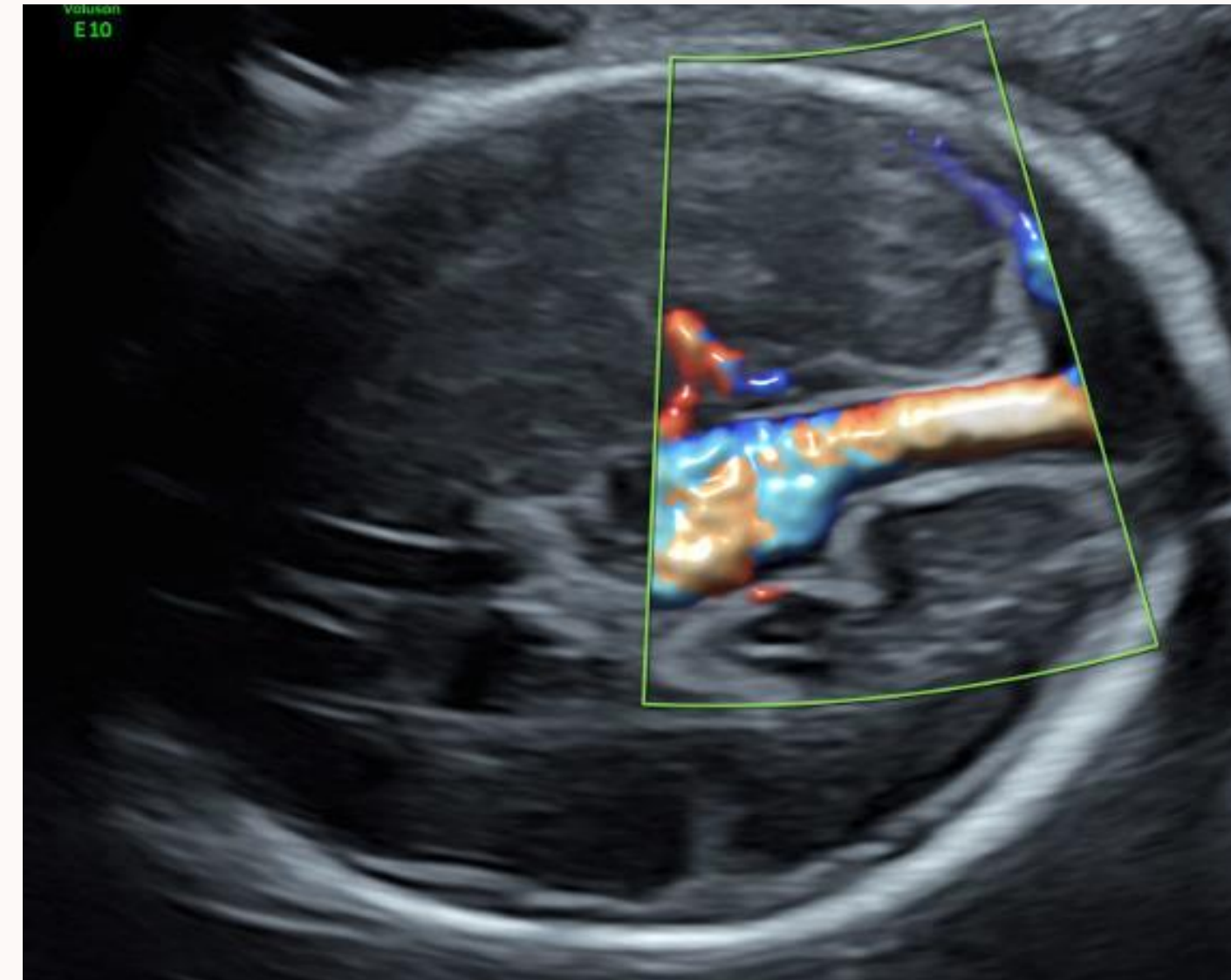
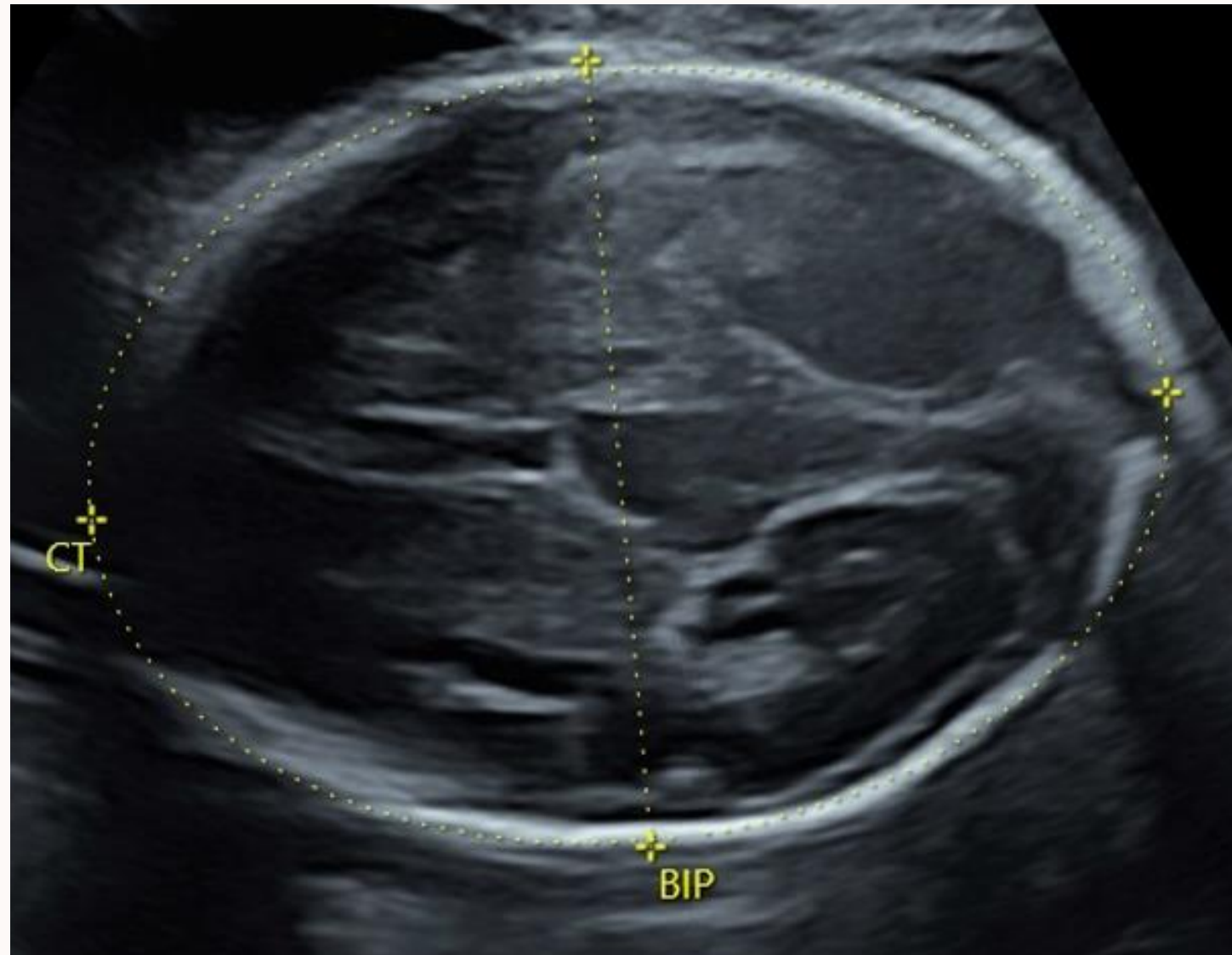
# Tubers cérébraux

---



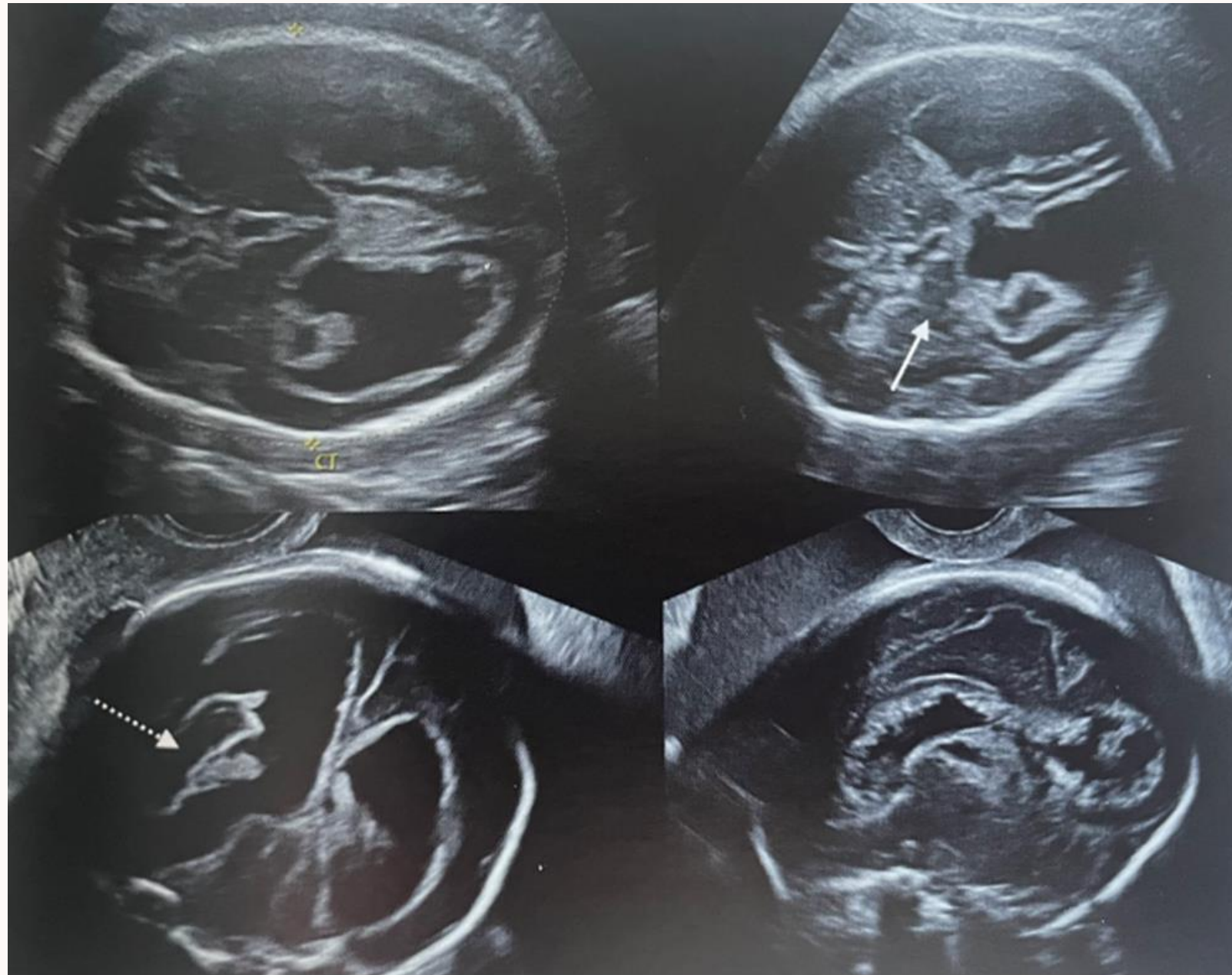# V. Pathologies vasculaires

## Anévrismes



Flux doppler important

Rechercher une insuffisance cardiaque foetale (cardiomégalie, fuite tricuspidiennne)

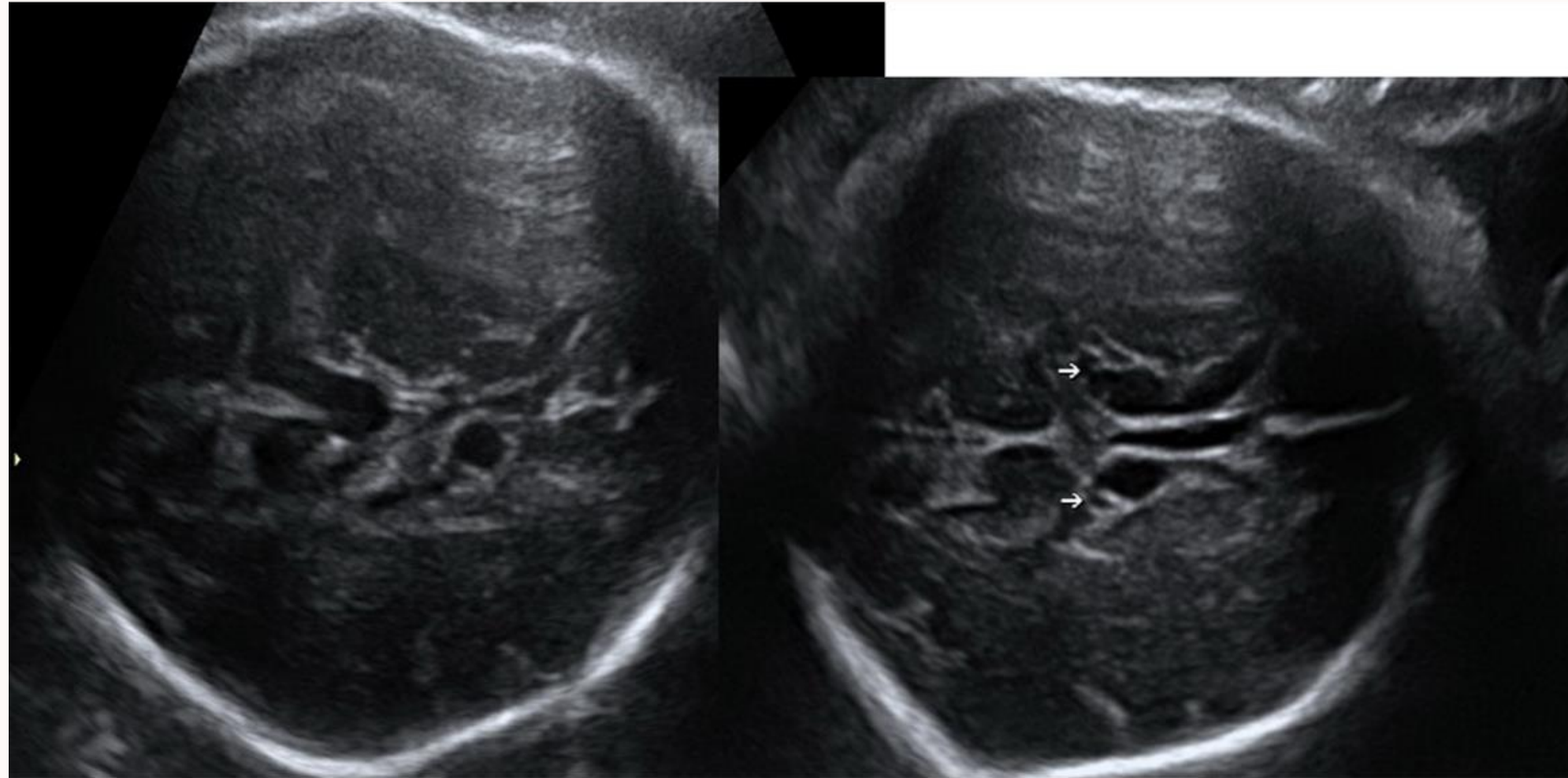


## Hémorragies intraparenchymateuses

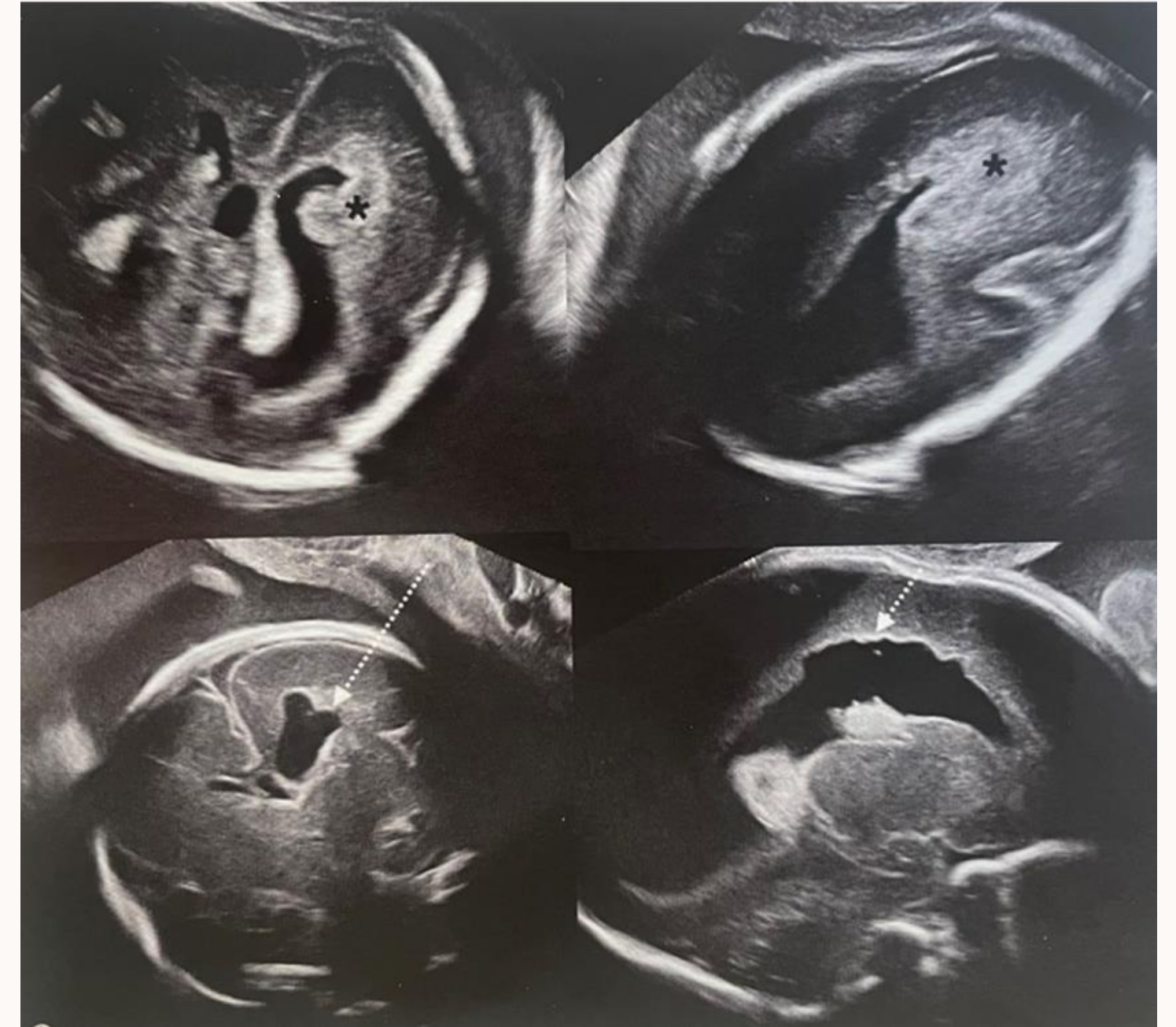
Formation échogène à contours mal limités

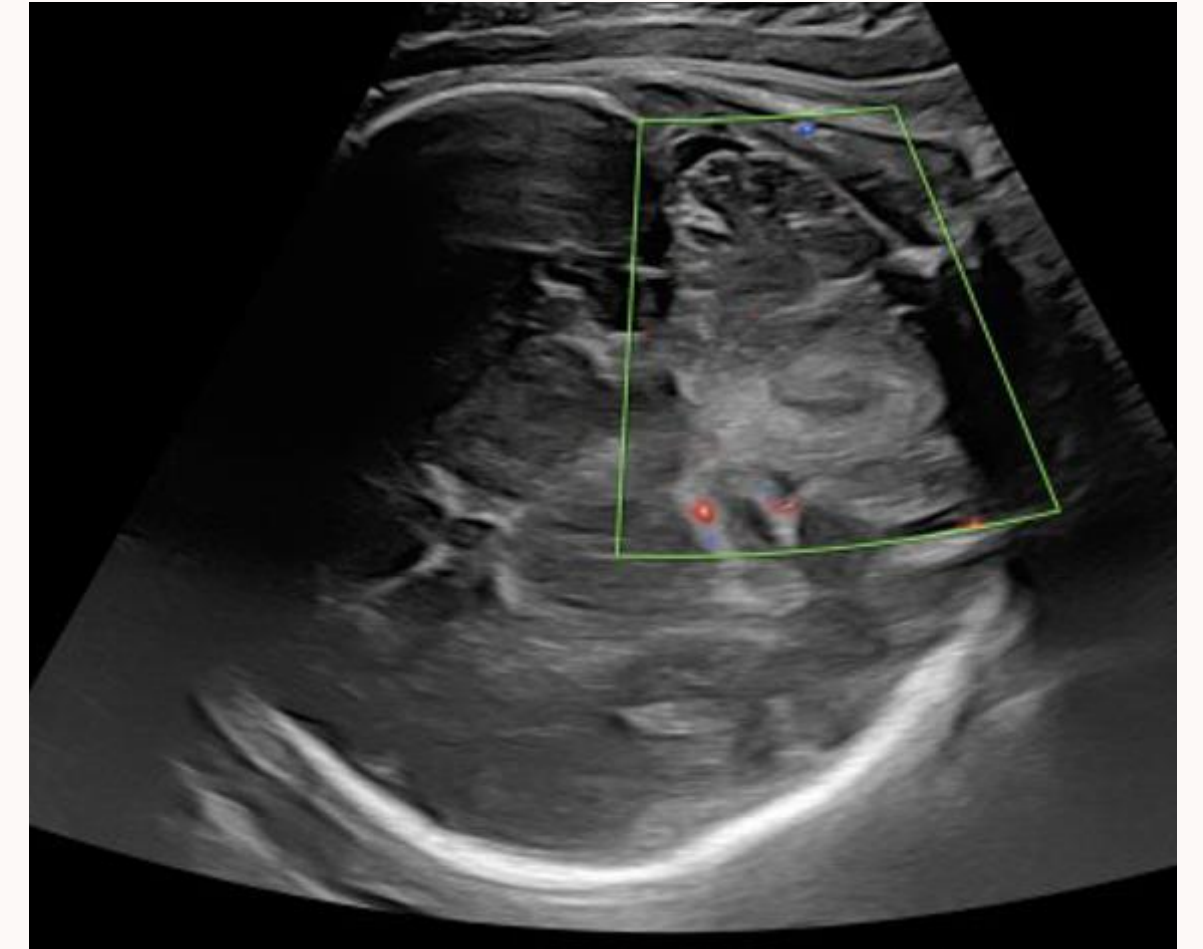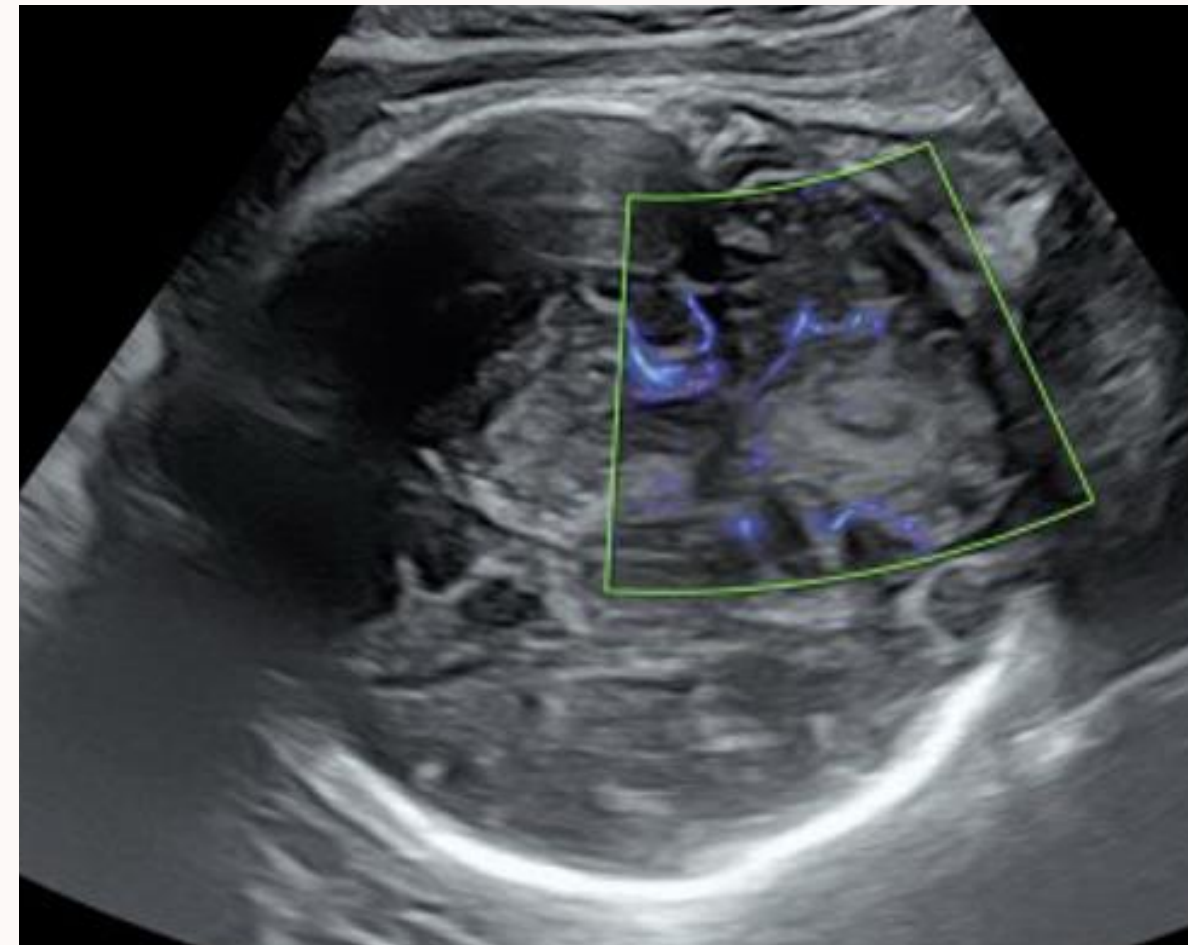
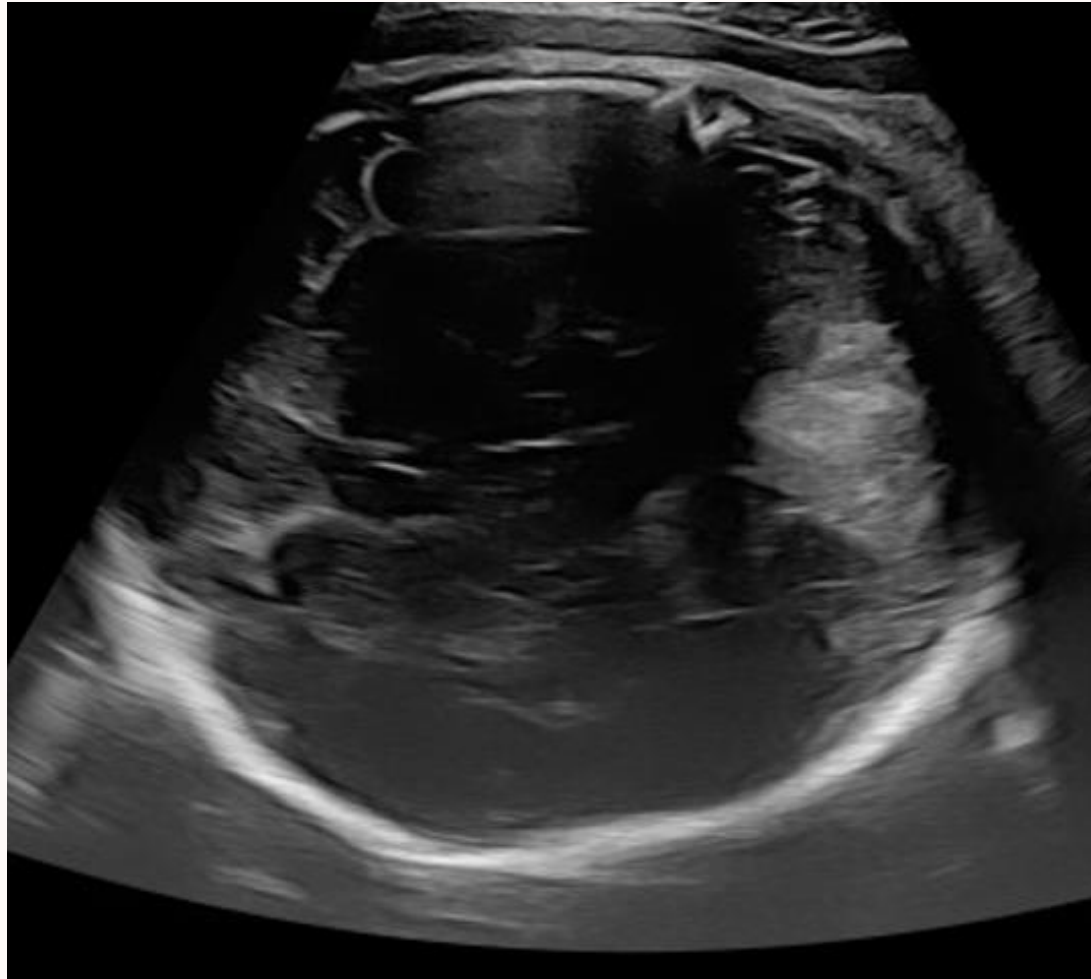
Réaliser un bilan de coagulation maternelle et une recherche d'incompatibilité plaquettaire

Séquelles: schizencéphalie ou porencéphalie

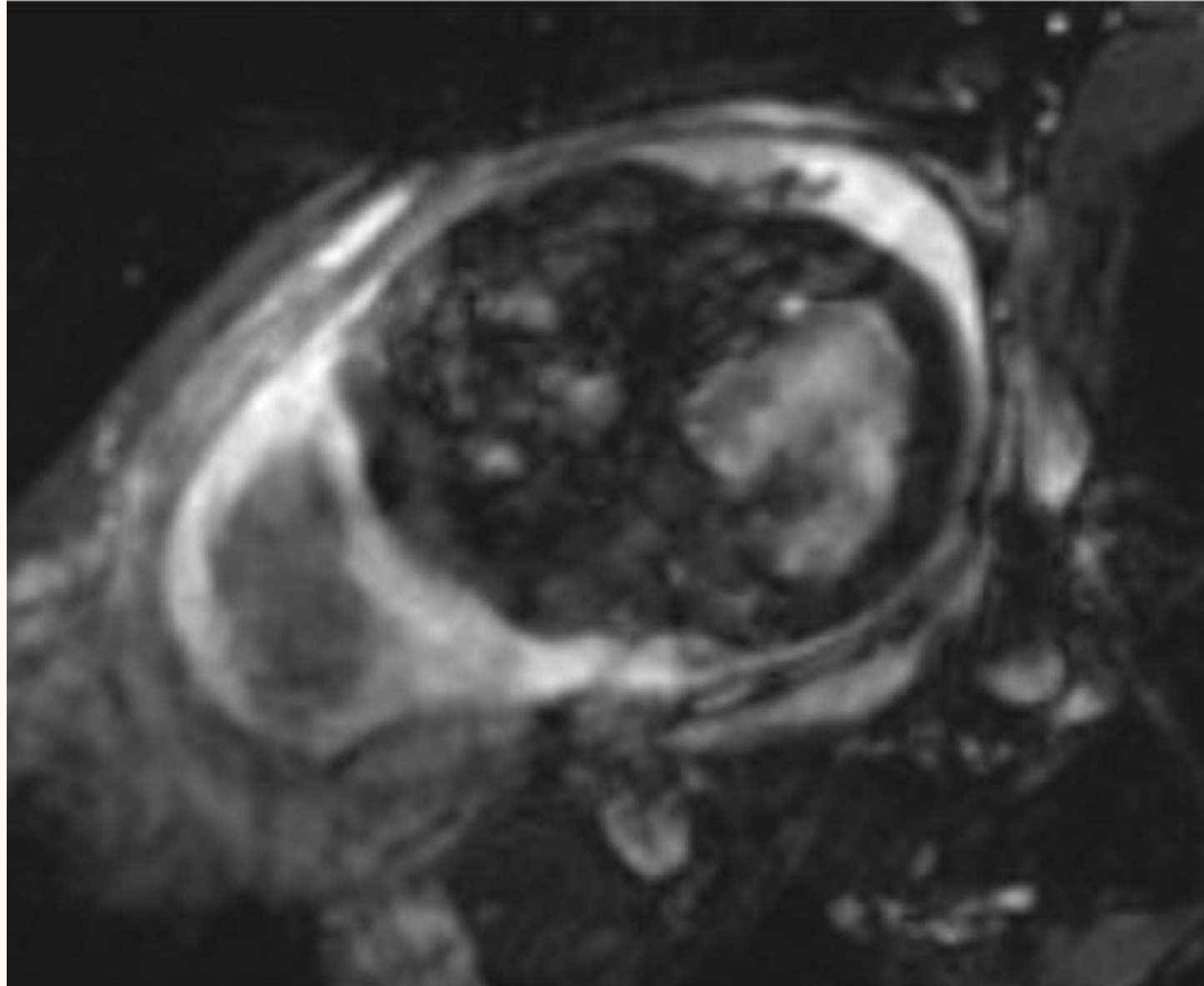


Porencéphalie et  
schizencéphalie

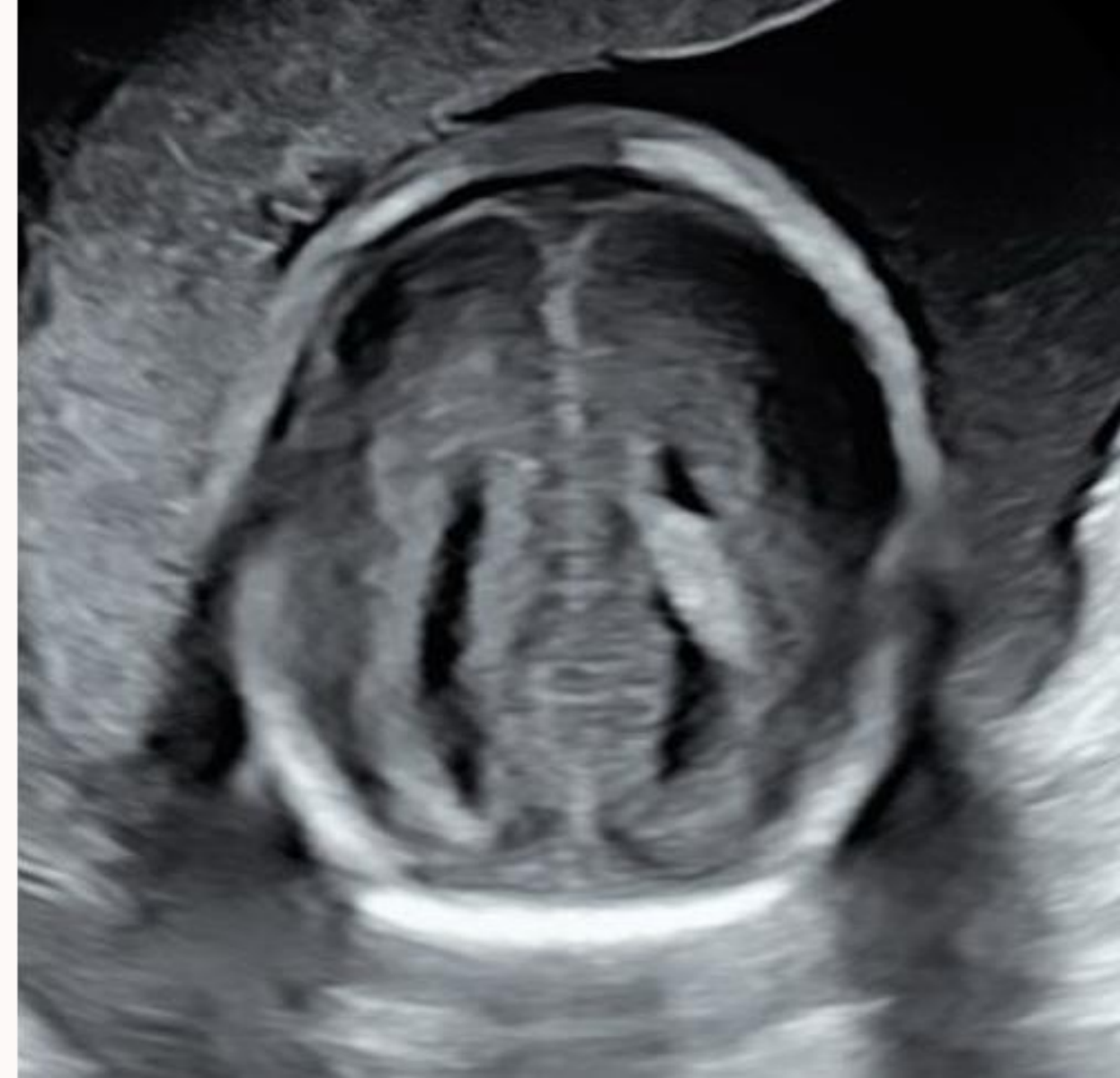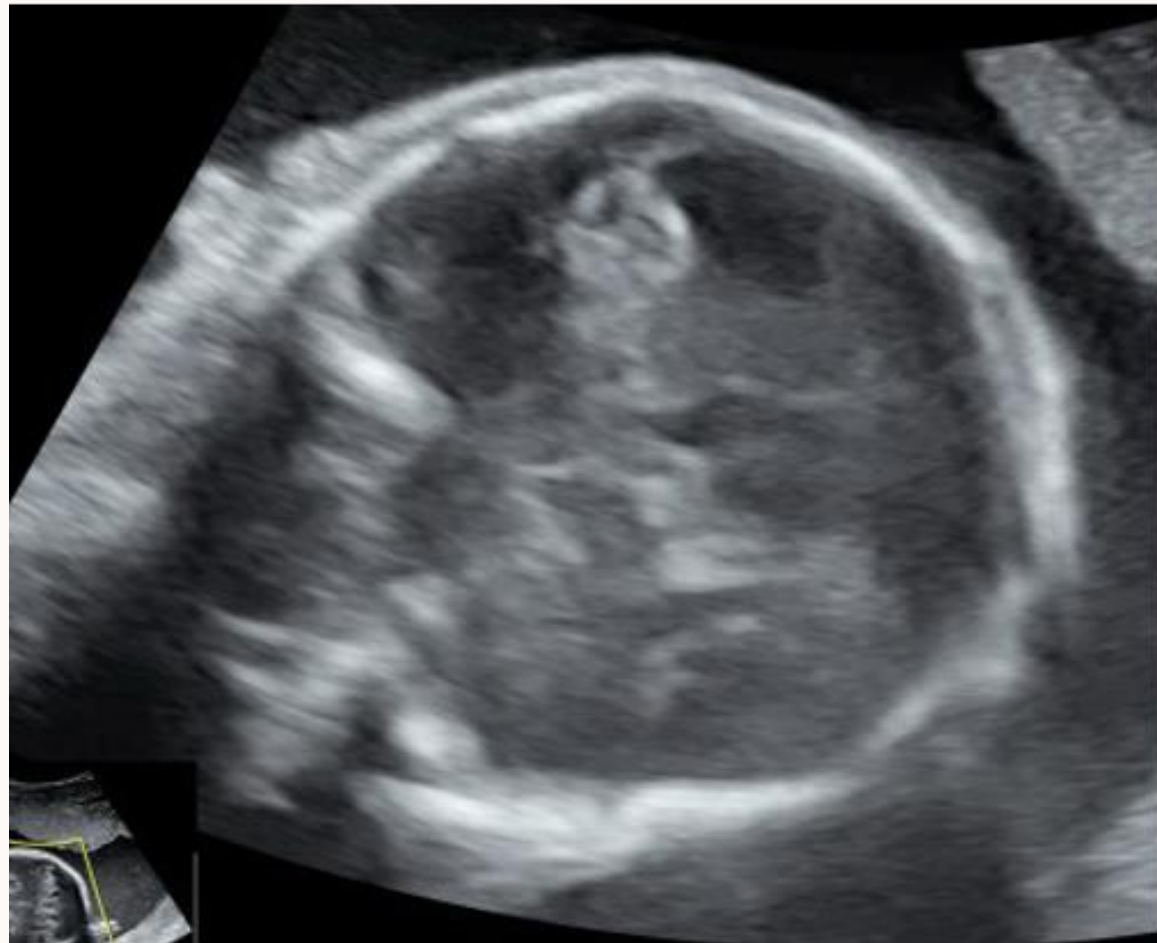

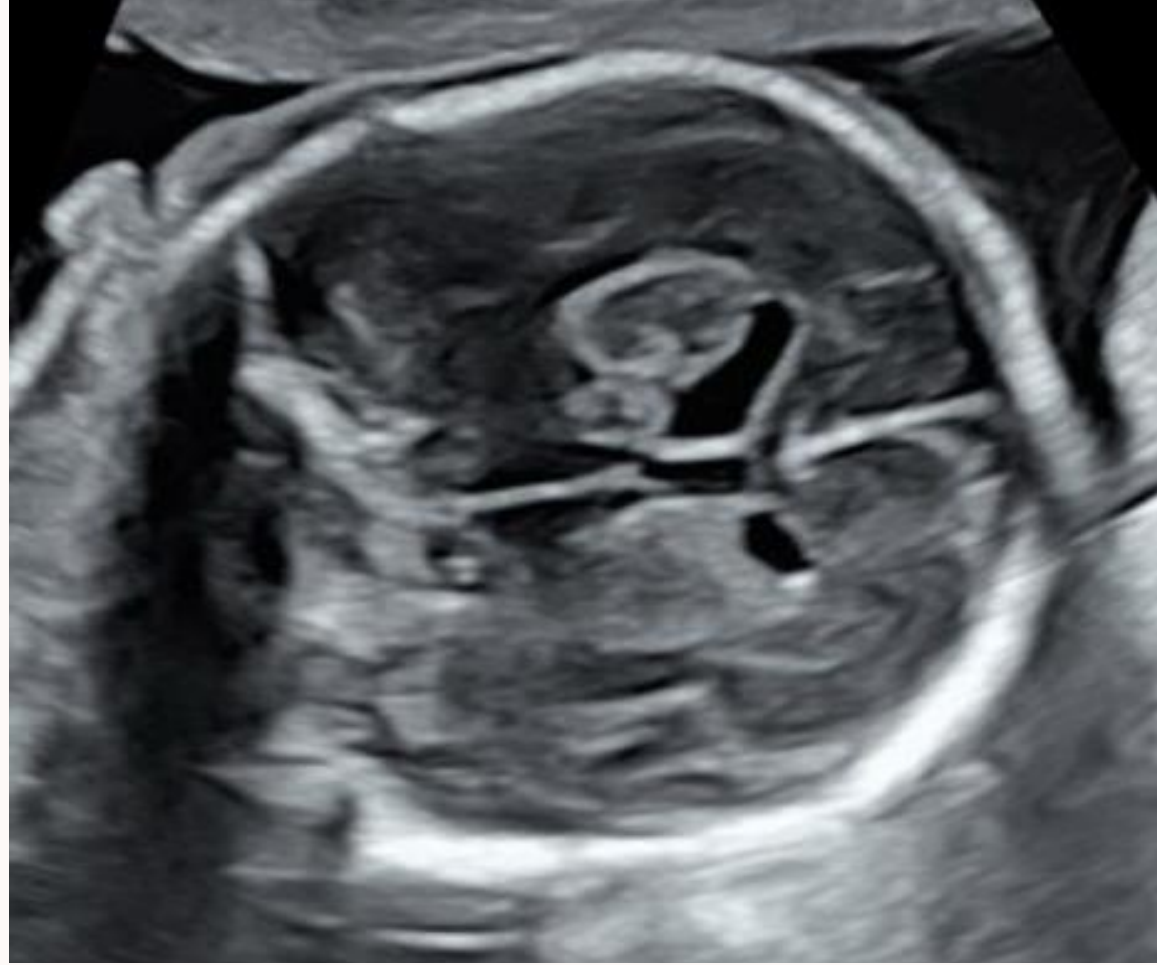


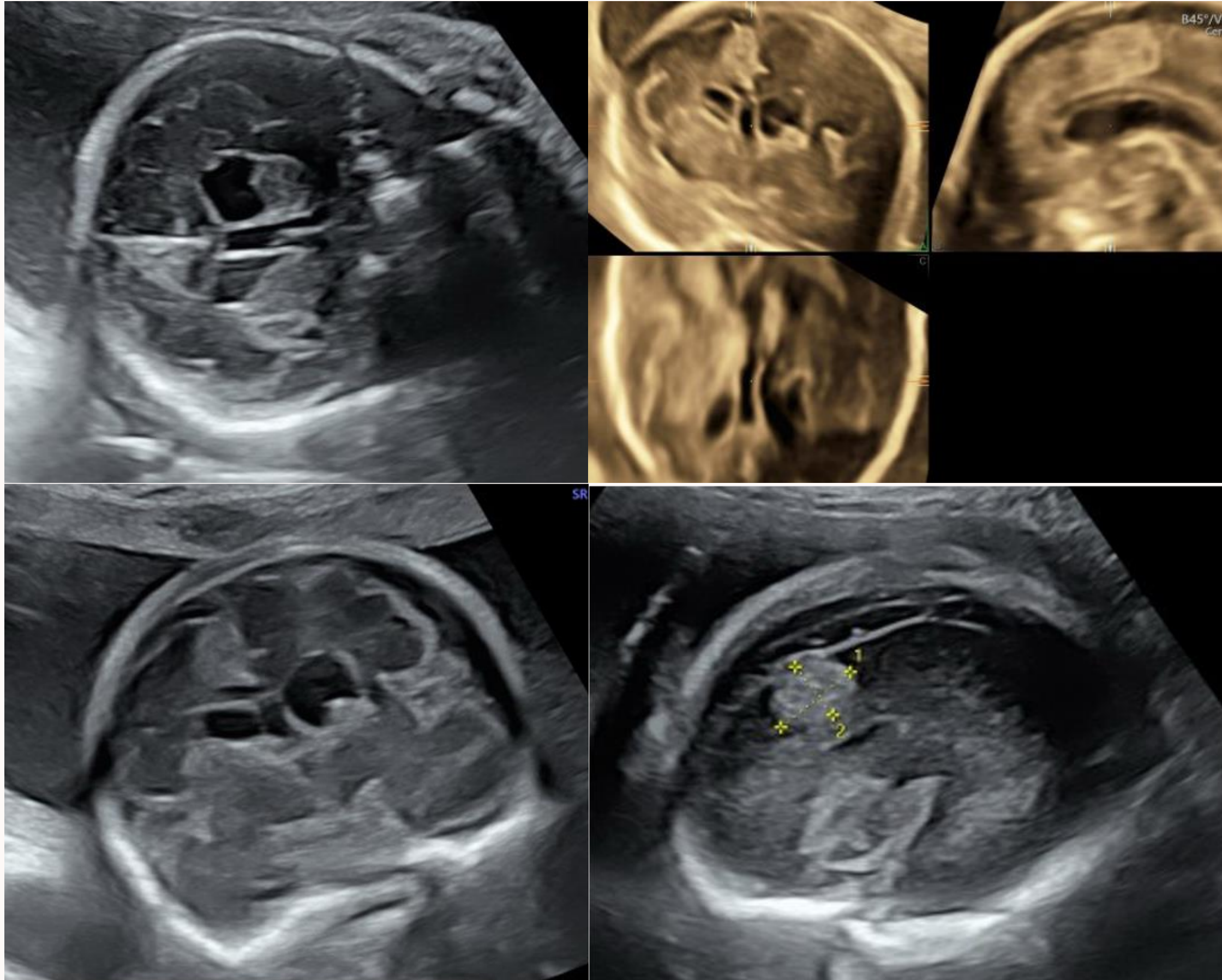
Patiente G3P1, 34 SA + 3 jours  
Adressée pour « image échogène cérébelleuse »  
A l'échographie: doute entre angiome ou hématome



A l'IRM: séquelle d'hématome cérébelleux  
gauche  
Bon pronostic postnatal  
Naissance fille 3200g



Patiente adressée à 23 SA pour asymétrie des cornes frontales  
Hyperéchogénicité pariétale droite



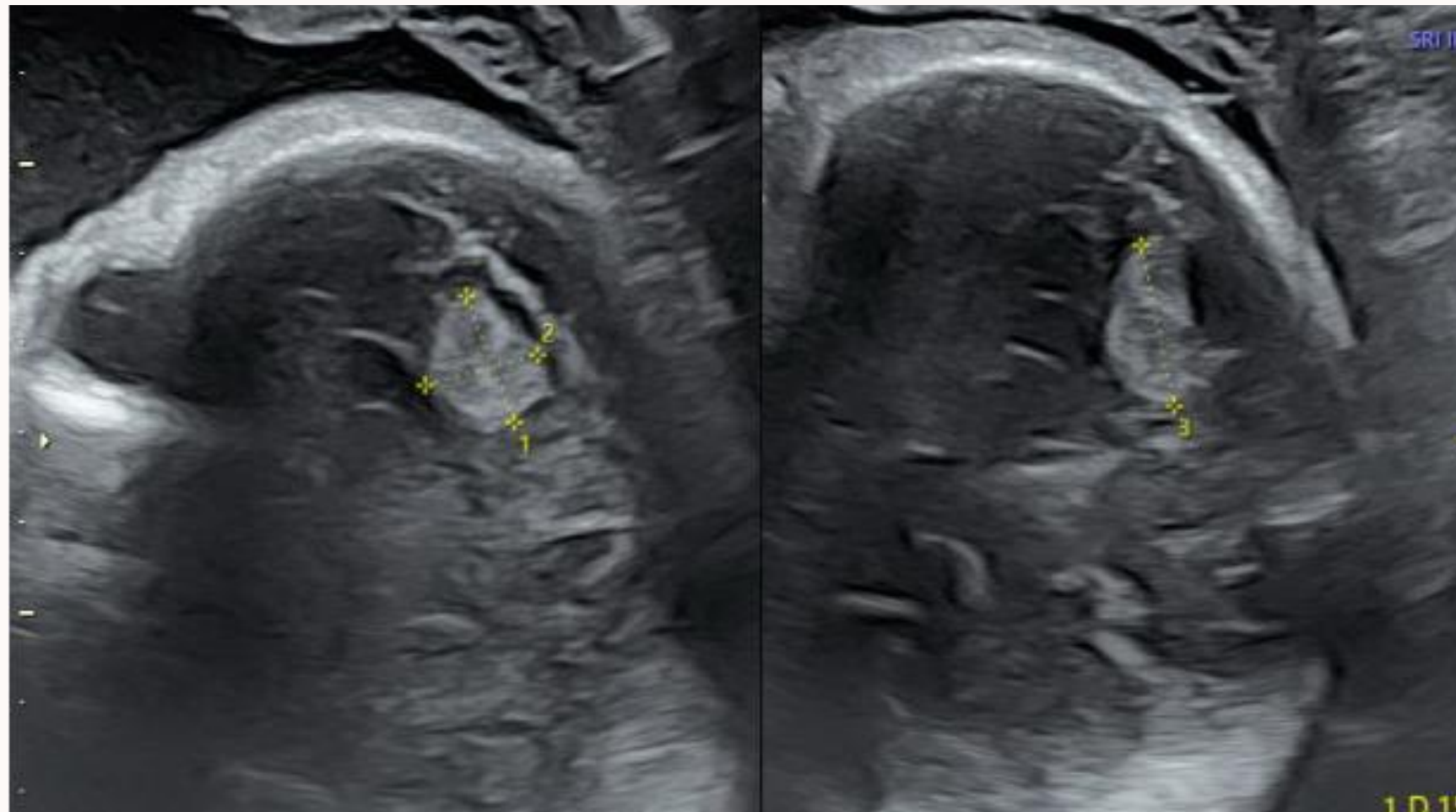
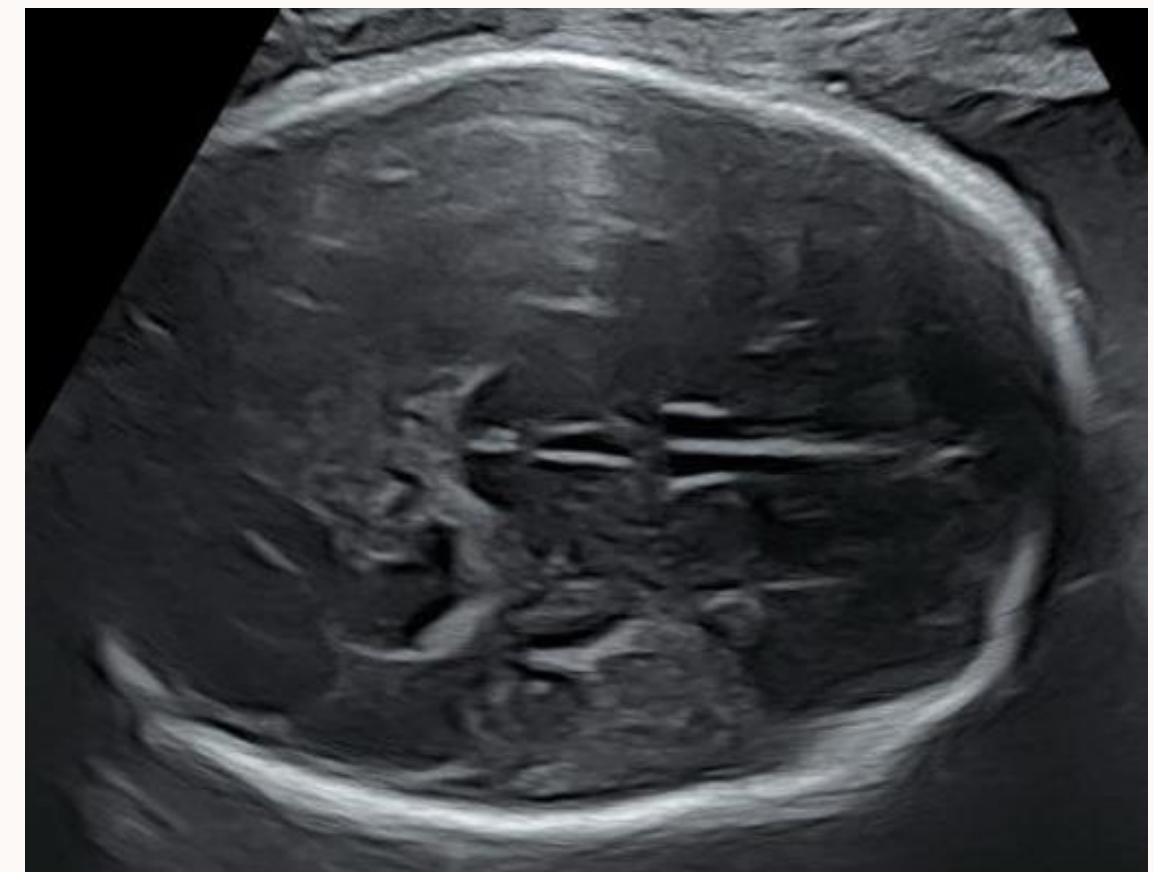
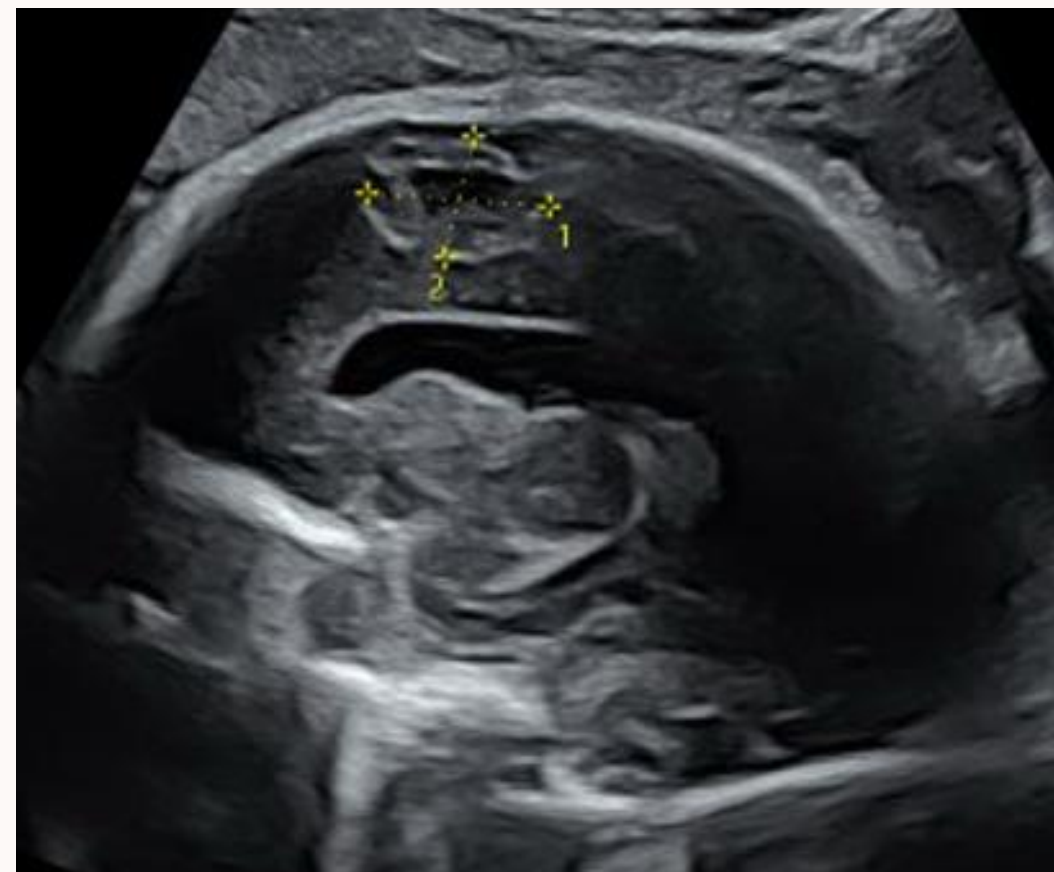
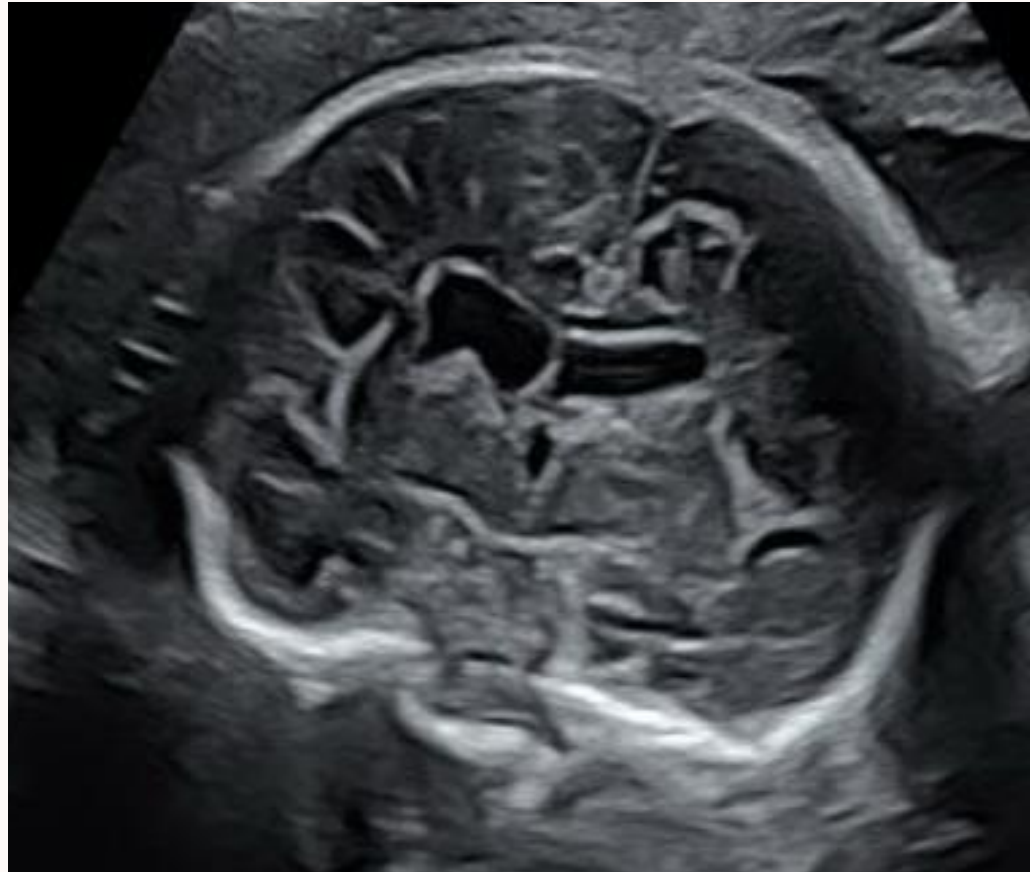
25 SA + 5 jours:

Anomalie du parenchyme cérébral jouxtant la corne frontale du côté gauche

Hyperéchogénicité pariétale droite de 13 mm

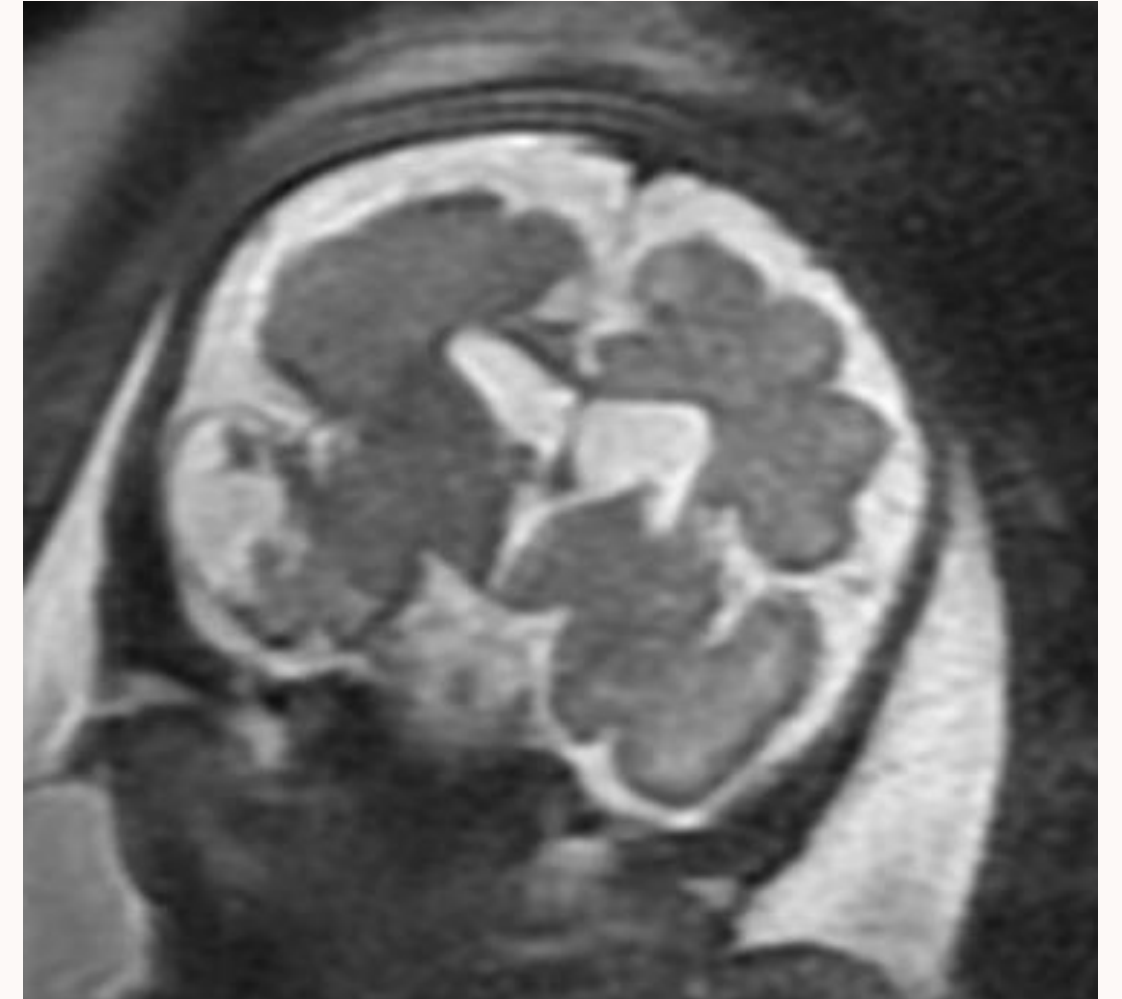
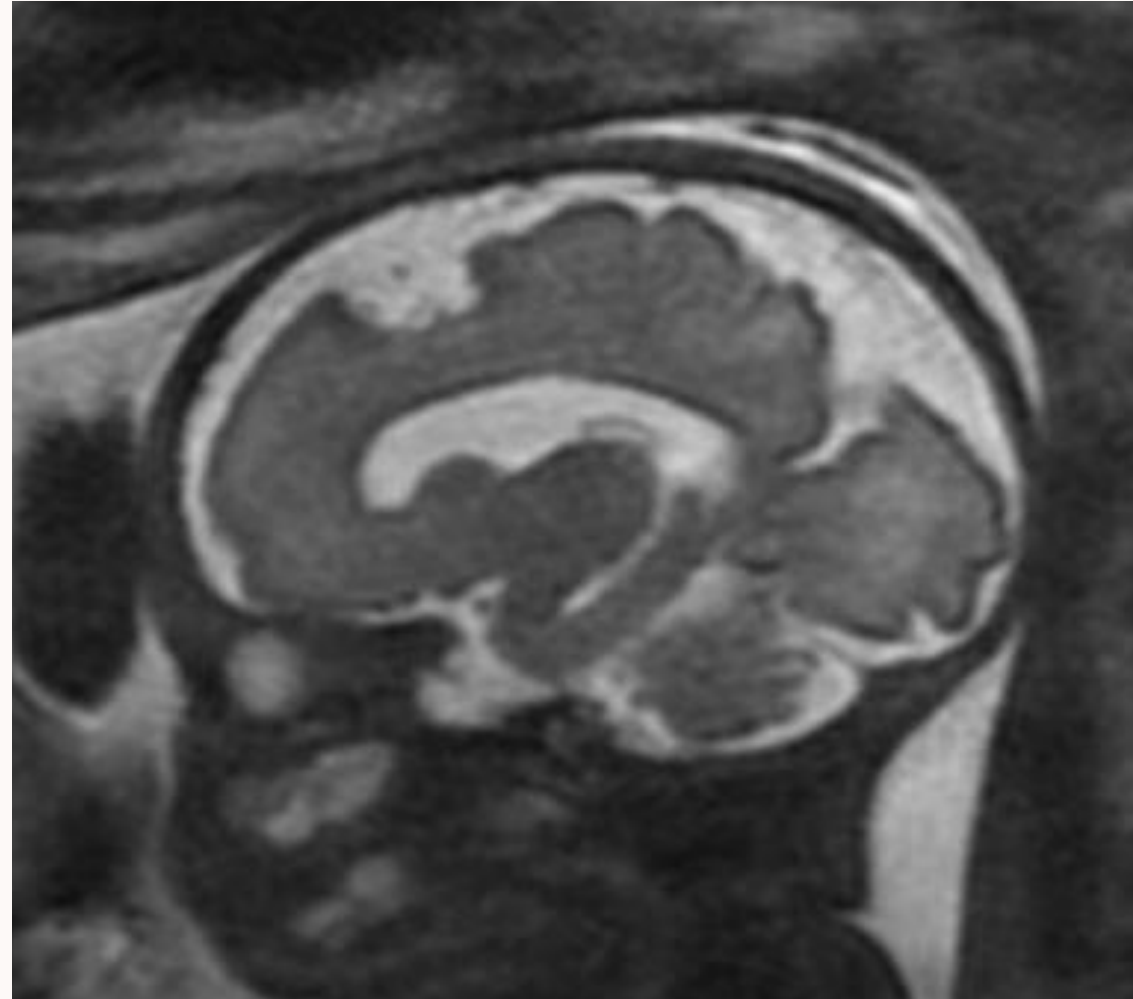
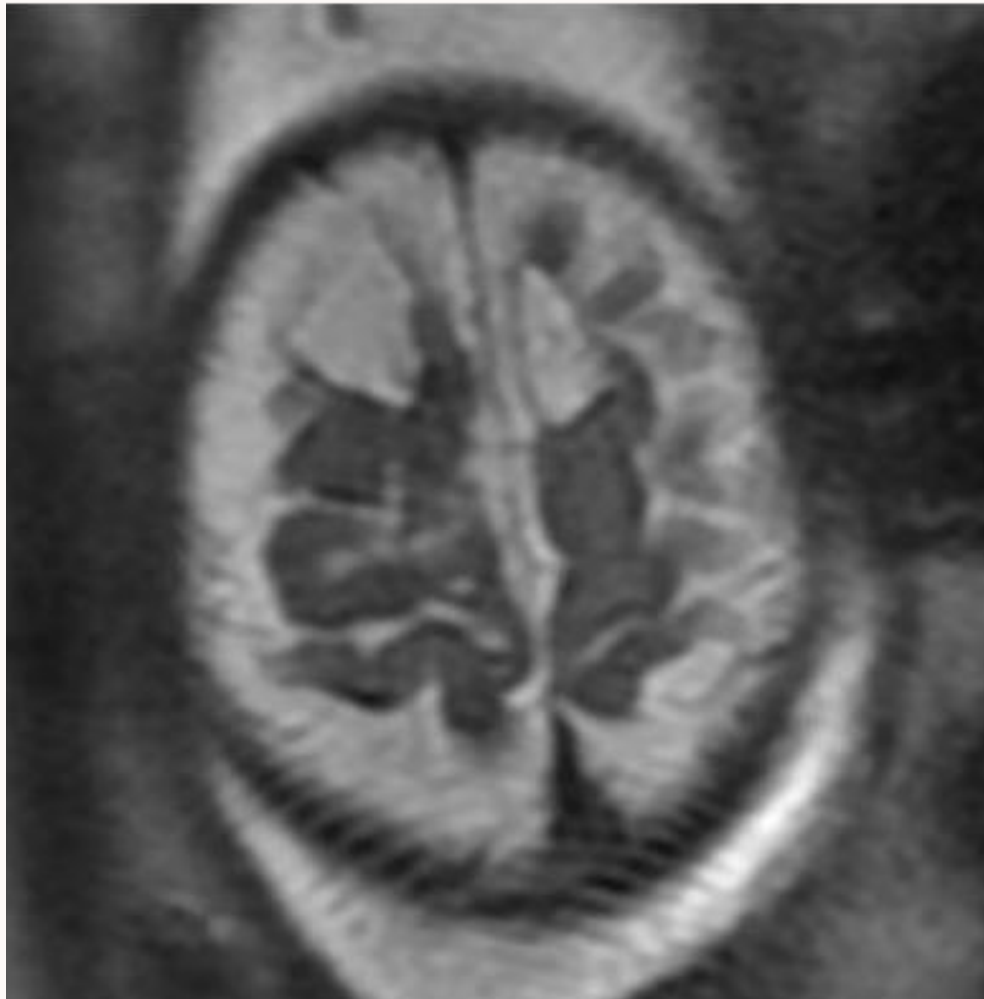
Densité anormale au dessus de la vallée sylvienne à droite

Hémorragie cérébrale intra-ventriculaire ou tableau infectieux



32 SA: images échographique stables

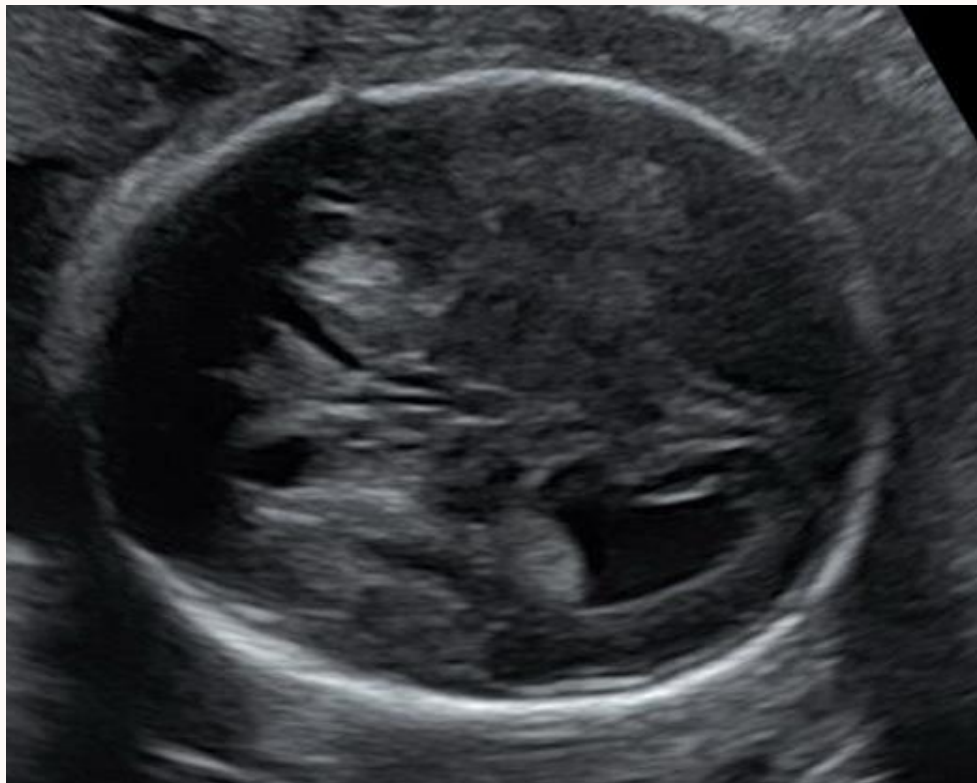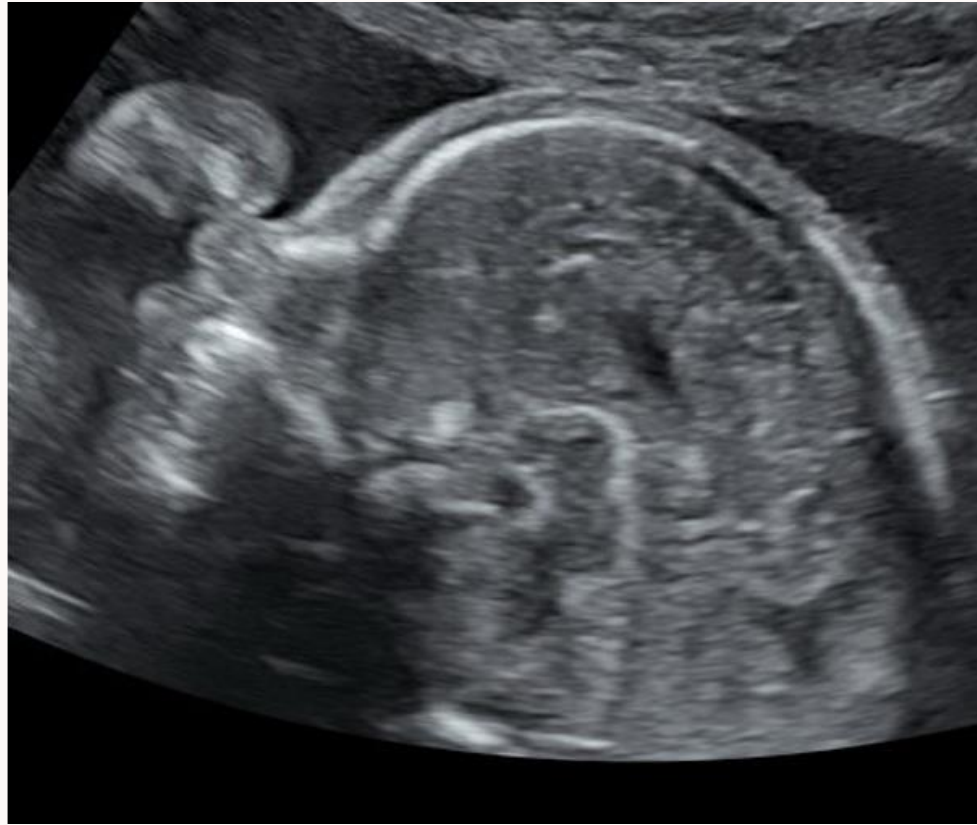Analyses génétiques normales, anémie régénérative chez le foetus (cause ou la conséquence des lésions ischémohémorragiques cérébrales )



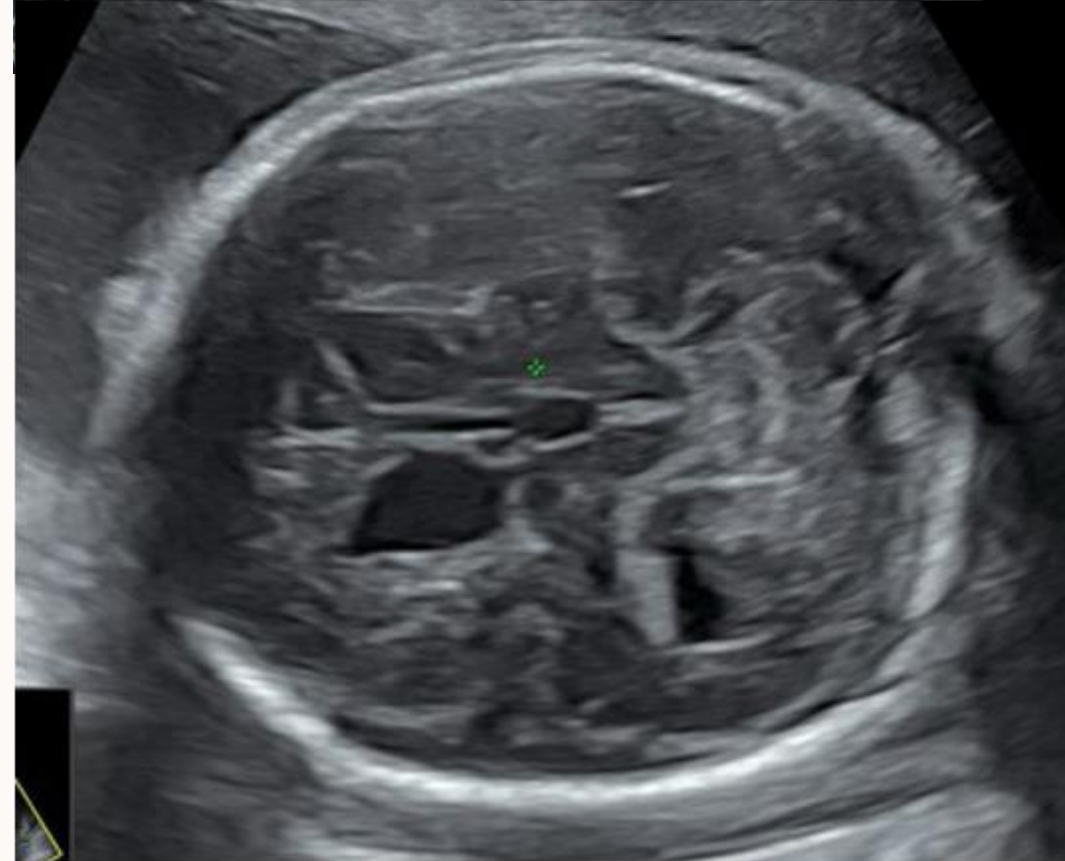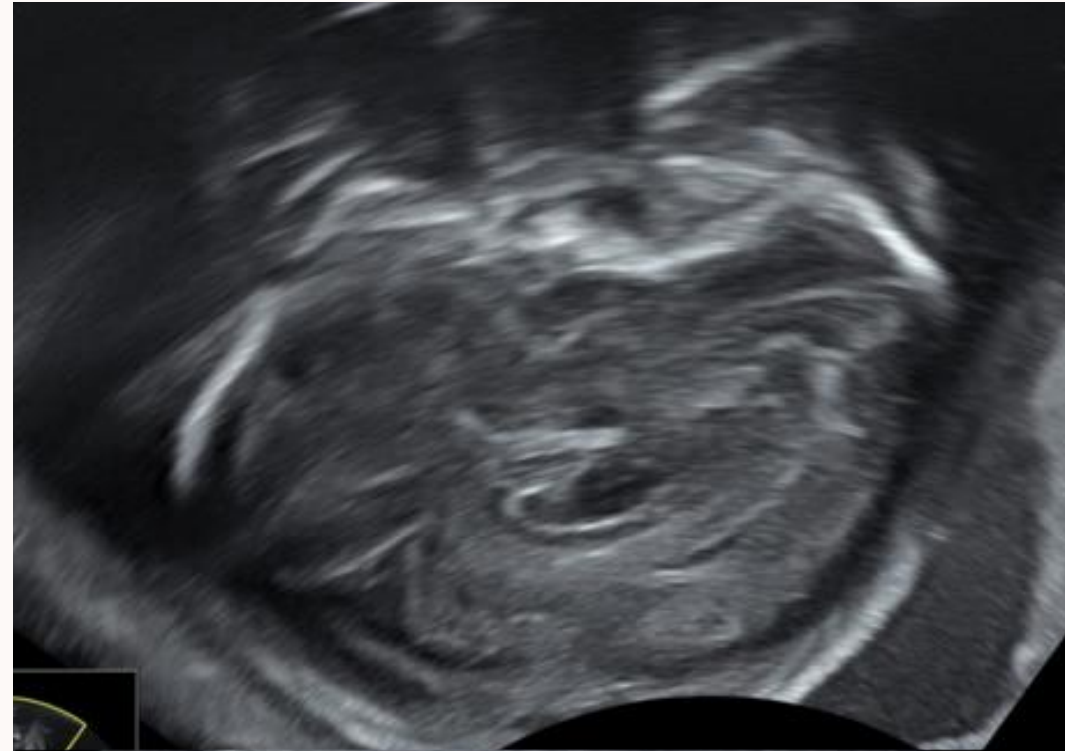A l'IRM: Multiples séquelles ischémo hémorragiques supra et infratentorielles avec atteinte capsulo lenticulaire gauche et des centres semi ovaux bilatéraux. Aspect évocateur de porencéphalie soufflante sans effet de masse à ce jour des lésions temporale et frontale droites.

Naissance à 39 SA - bon développement psycho-moteur à 1 mois

## Patiente adressée pour anomalie de la cavité septale

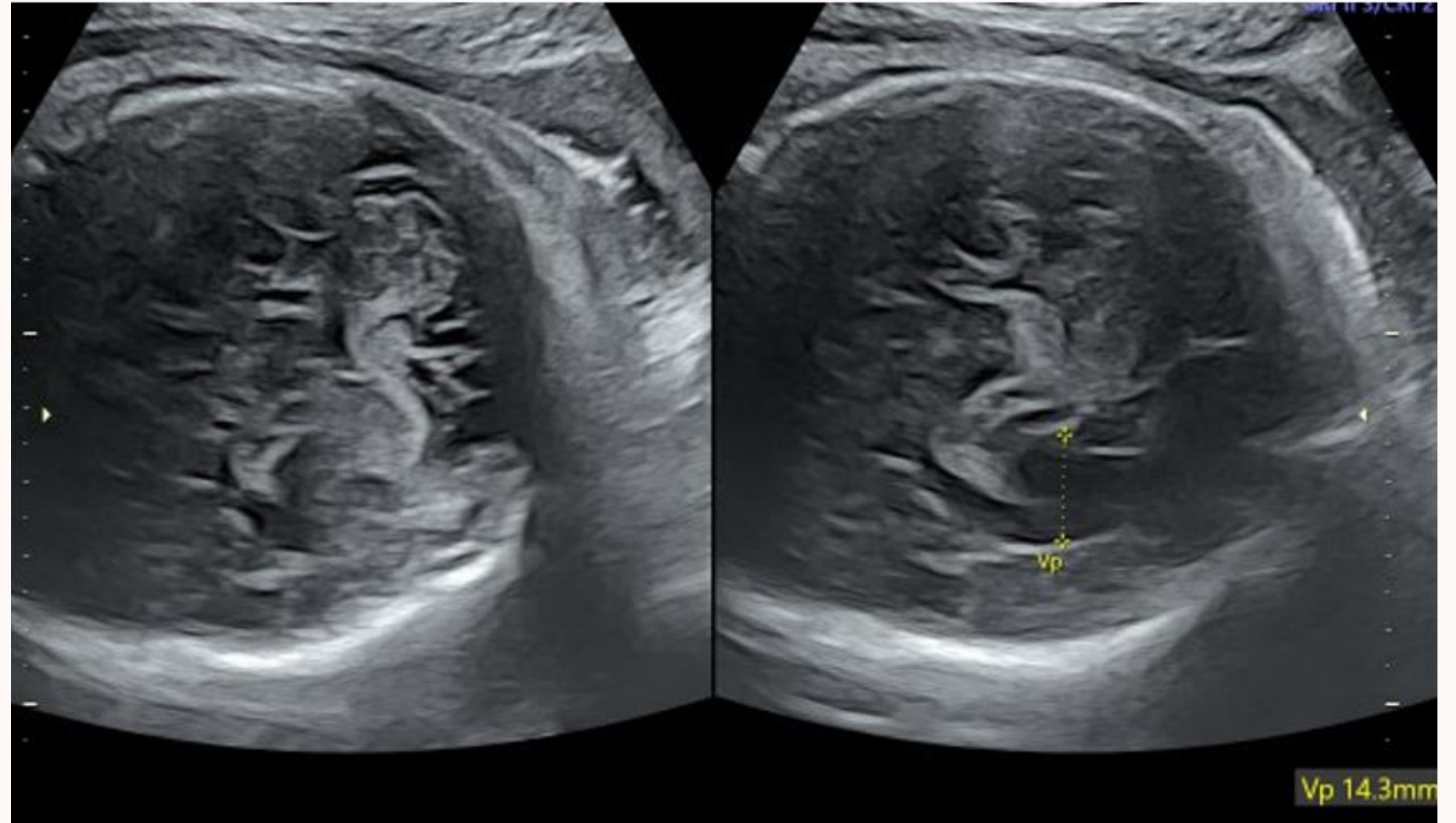
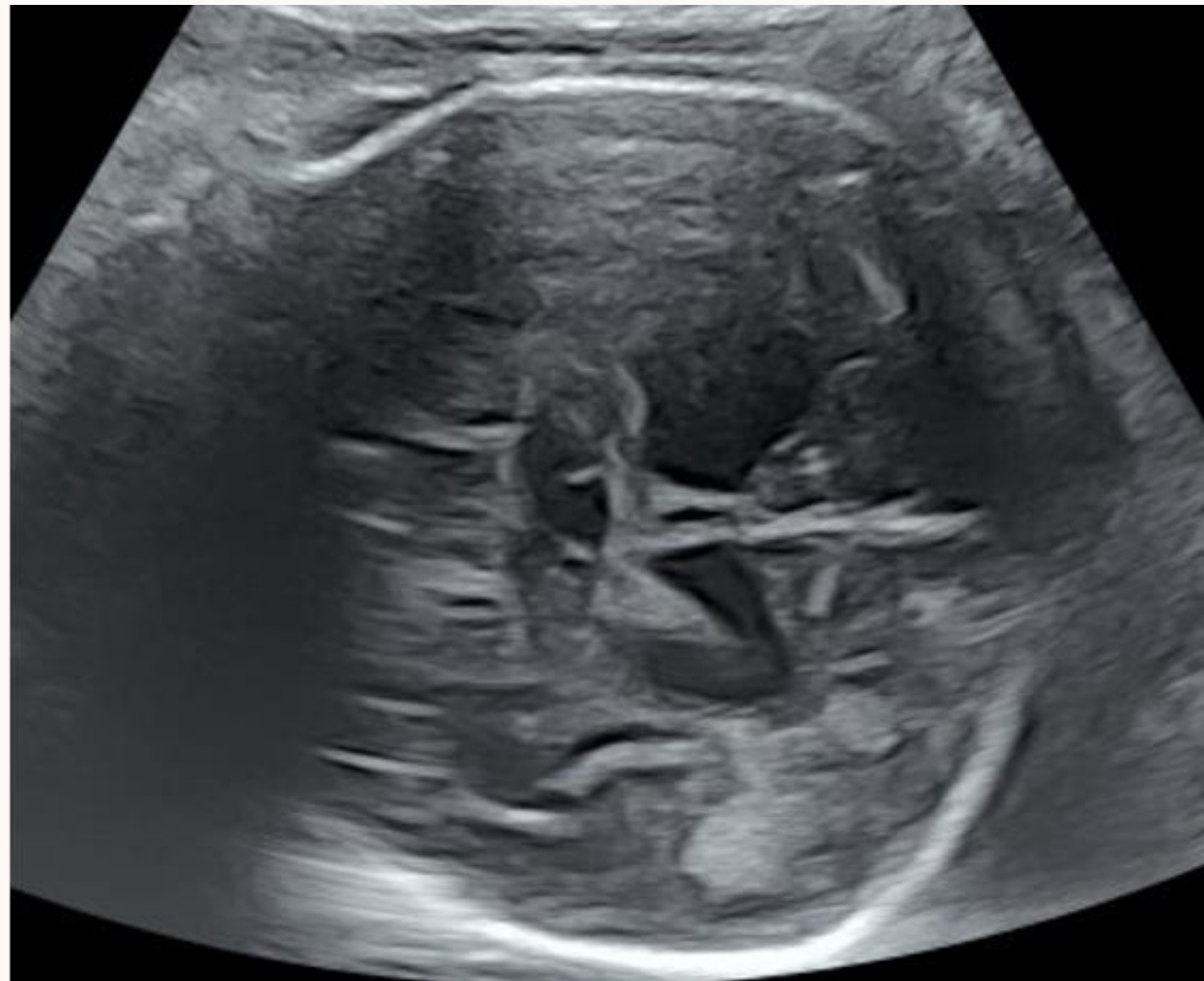
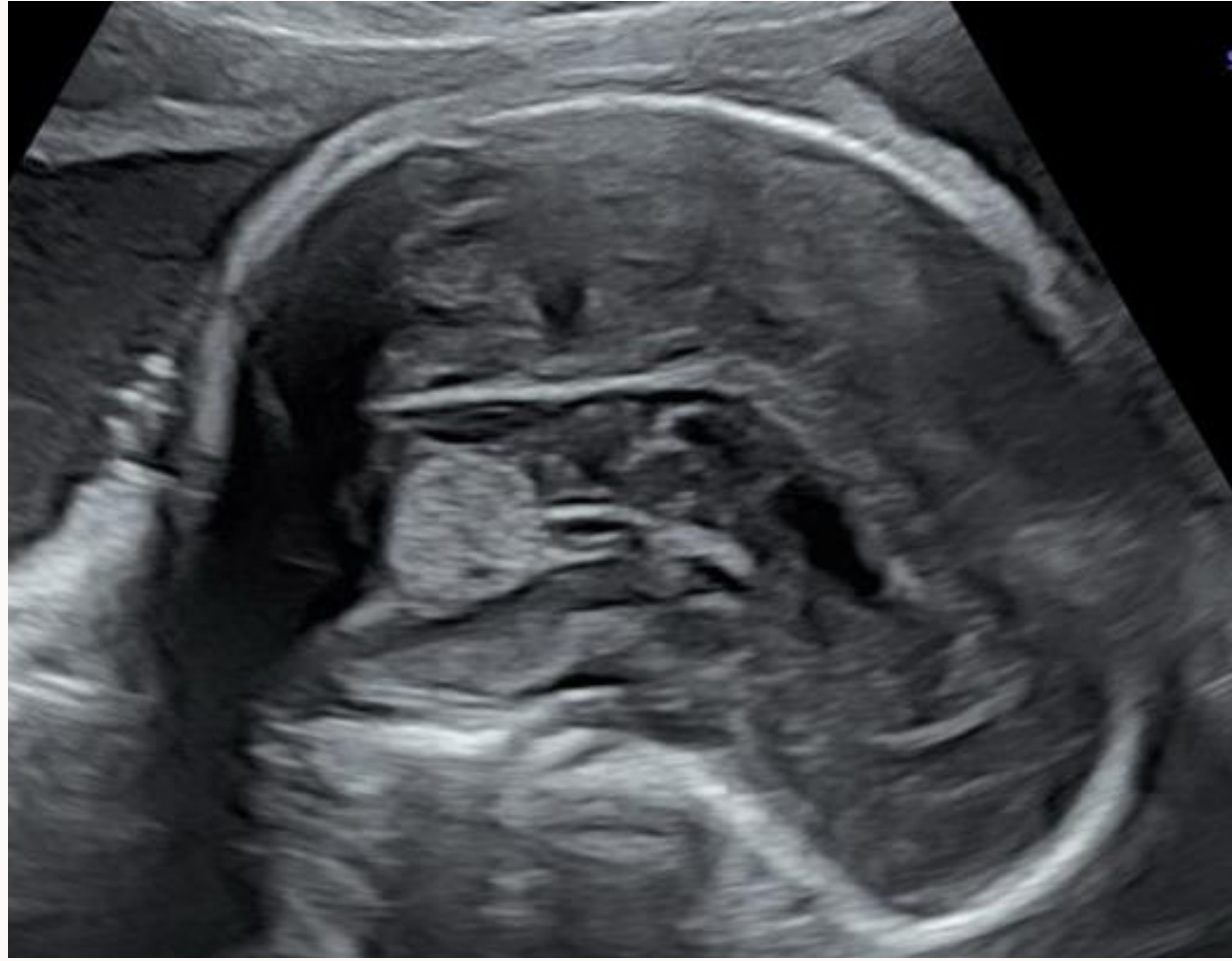
23 SA

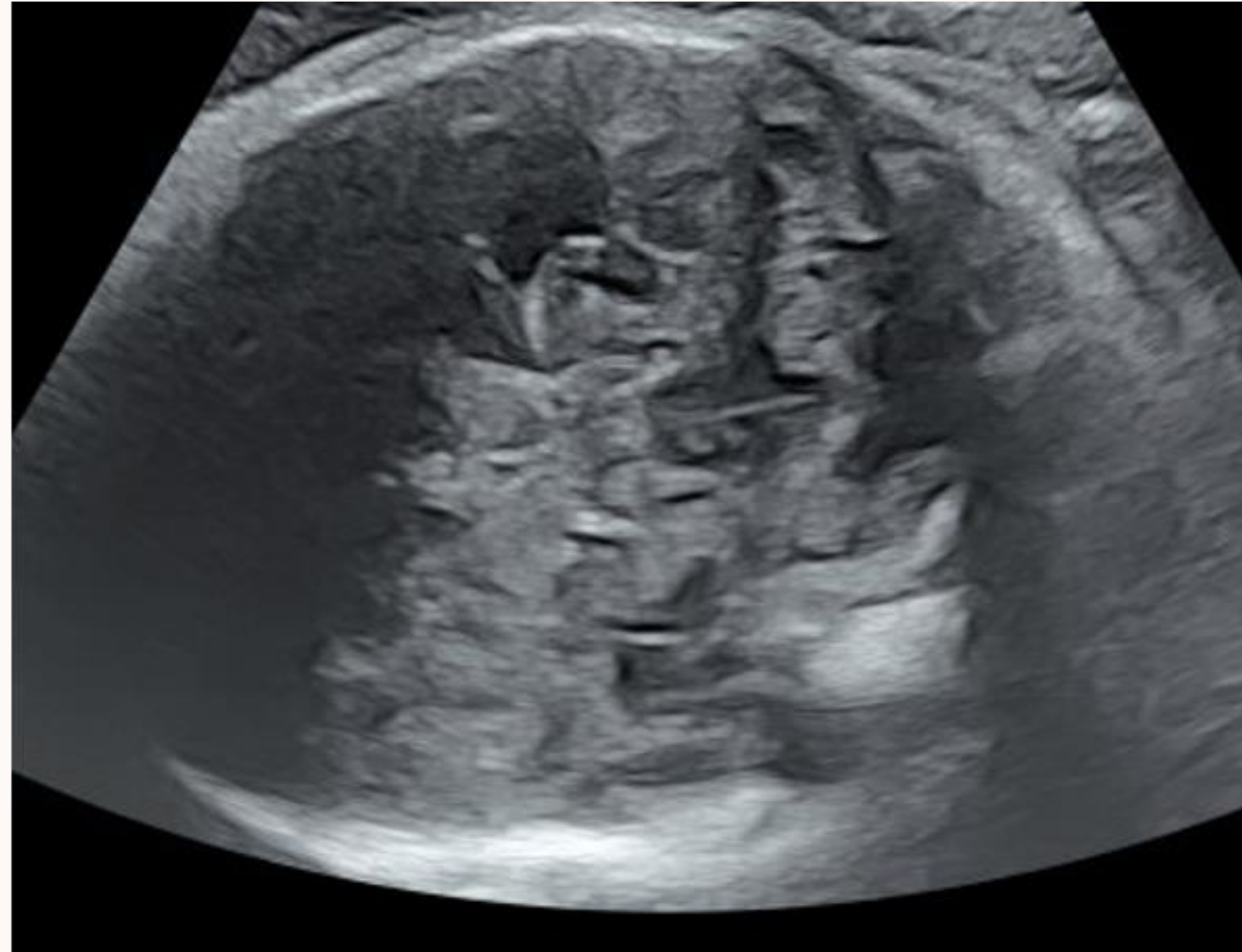
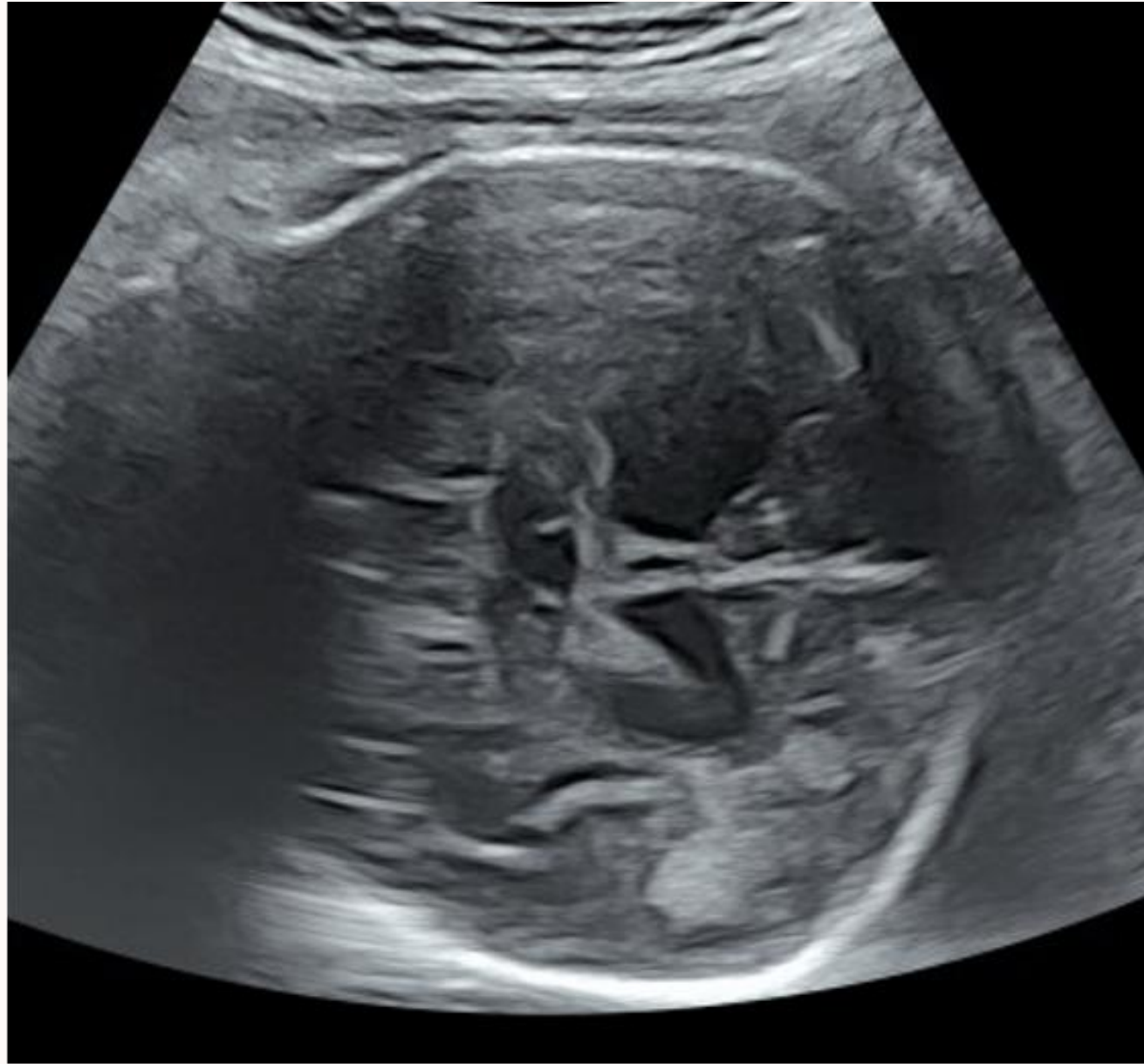

26 SA

Agénésie partielle de la partie  
antérieure du corps calleux  
Hypoplasie cérébelleuse  
Ventriculomégalie modérée  
Anomalie du parenchyme

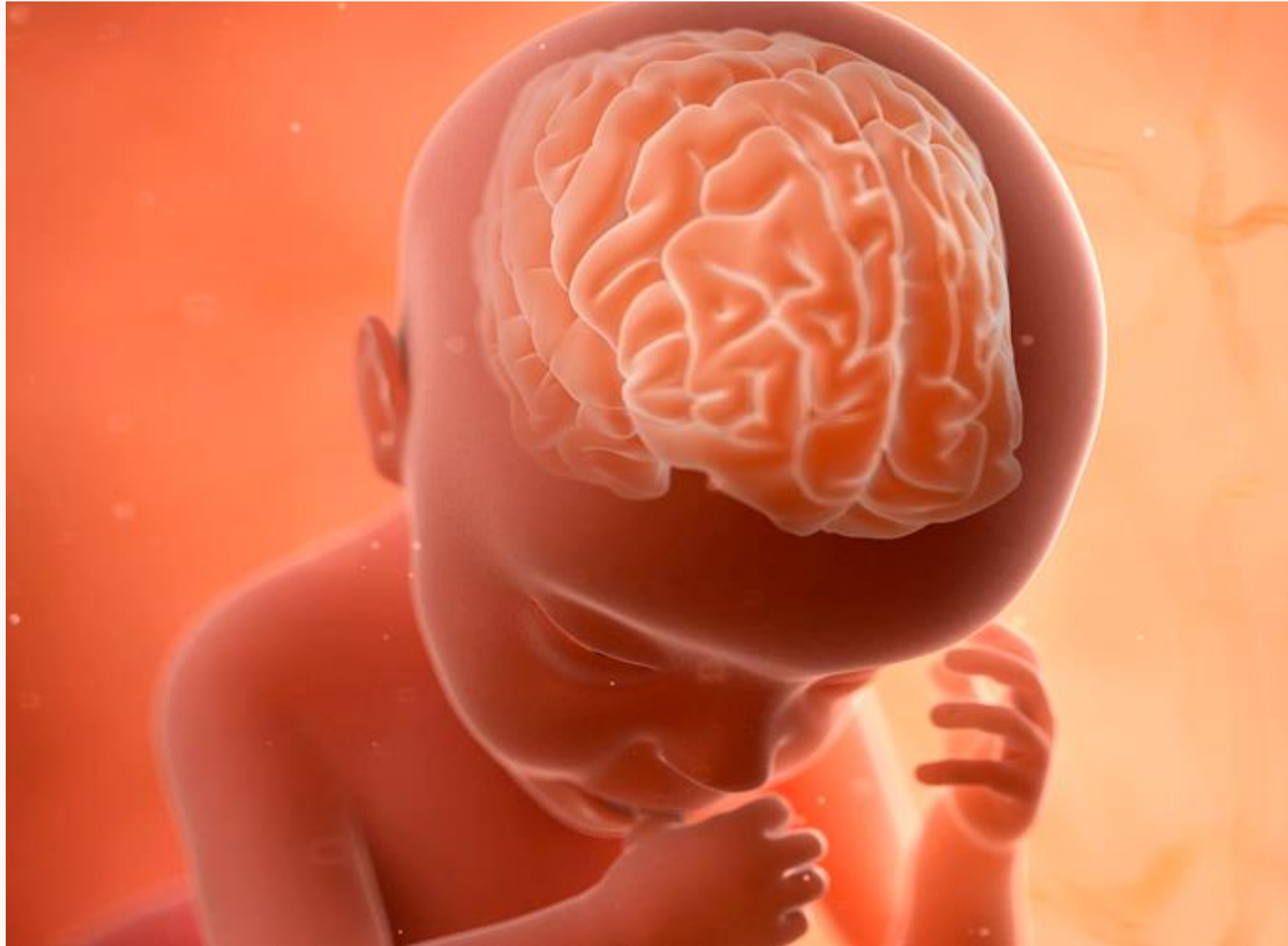

29 SA: agénésie calleuse, hypoplasie cérébelleuse et parenchyme périventriculaire remanié



36 SA: évolution des anomalies cérébrales avec une dilatation ventriculaire bilatérale à 14mm, un V3 visible, une asymétrie des lobes cérébelleux (le vermis est normal) et un parenchyme cérébral remanié

Naissance à 37 SA: mort néonatale précoce



# Conclusion

- Evaluation de la gyration possible à partir de 20 SA
- Signes secondaires (cornes frontales, cavité septale, périmètre crânien, ventricules postérieurs etc.)
- Important de bien visualiser la vallée sylvienne (utiliser la voie vaginale si nécessaire) et d'évaluer le stade de gyration selon le terme
- Penser aux sérologies infectieuses
- Adresser la patiente en échographie de référence
- IRM cérébrale au 3e trimestre

**AVEZ-VOUS DES QUESTIONS ?**

**Merci de  
votre  
attention**

---

